فصل ۲

آناتومی اندام فوقانی

دانستن آناتومی طبیعی اندام فوقانی برای درمان اختلالات معمول مرتبط با آن ضروری است. بدون توانایی تشخیص اثرات آسیب بر نیازهای عملکردی بیمارانمان، نمی‌توانیم به طور کامل در تلاش برای بهبودی به آنها کمک نماییم. کاردرمانگران و فیزیوتراپیست‌ها، آناتومی پایه و نوروفیزیولوژی اندام فوقانی را می‌آموزند. به هر حال تکرار مکرر نوروفیزیولوژی و نکات برجسته آناتومی موجب می‌شود واژه‌شناسی مبدأ، اتصال (اینسرشن) و اعصاب و اعمال آنها به خاطر سپرده شود. اما ضروری است درمانگران دست گام دیگری در جهت سازمان‌دهی این دانش مقدماتی از بدن انسان بردارند. معرفی آناتومی اندام فوقانی در دیدگاهی غیرسنتی می‌تواند در ایجاد ارتباطات معنادار و در مورد چگونگی عملکرد اندامهای فوقانی به عنوان یک زنجیره کینماتیک به شما کمک کند، همچنین می‌تواند به شما کمک کند که تعادل ظریف، مابین شکل و عملکرد را درک کنید و نیازهای آموزشی بیمارانتان را خودتان برطرف سازید.

به‌علاوه برای بالا بردن مهارت‌های استدلال بالینی، این فصل مجموعه‌ای از سناریوها را همراه با سوالات و مثال‌ها ارائه می‌نماید. اینها به شما در طول فرایندهای استدلال راجع به اندام فوقانی کمک خواهند کرد. این قسمت از یافته‌ها می‌تواند به شما کمک کند که پیچیدگی‌های مربوط به اندام فوقانی و بازتابی که روی ارتباط دینامیکی سیستم‌های آناتومیکی مختلف دارد را درک کنید. مرور آناتومیک از اندام فوقانی از ساختارهای پروگزیمال شروع و با مرور آناتومی دیستال پایان می‌یابد. بیشتر جزئیات مباحث ویژگیهای خاص آناتومیکی مثل: عملکرد مفصل، سیستم لنفاتیک، سطوح درماتوم، توزیع حس و مکانیسم‌های پولی برای تاندون‌های فلکسوری در دیگر فصل‌های این کتاب گردآوری شده‌اند.

سناریو ۱. چگونه راستای مناسب گردن می‌تواند عملکرد نرمال عروق خونی و ریشه‌های عصبی را تسهیل کند؟

راستای گردنی مناسب برای عملکرد بدون نقص عصبی و عروقی در شانه، بازو و دست مورد نیاز است. نشانه‌های راستای غلط (misalighnment) گردنی ممکن است دیستال به محل صدمه اولیه ظاهر و به صورت اختلال عملکرد حسی، حرکتی یا اتونومیک آشکار شود. درک کامل کار مهره‌های گردنی، برای شناسایی منشأ صدمه در بعضی از بیماران که علائم را در طول اندام فوقانی شان دارند مورد نیاز است. آموزش بیمار در زمینه الگوهای مناسب پوسچرال گردنی، بخش موثری از مداخله درمانی است که بازده توان‌بخشی اندام فوقانی را ارتقاء می‌بخشد.

ارتباطات استخوان‌ها، لیگامان‌ها، دیسکها، عروق و اعصاب در ستون فقرات گردنی تحرکی با ارزش را فراهم می‌کنند که دیگر بخش‌های ستون فقرات ندارند. ستون فقرات گردنی، حرکات سر شامل چرخش از یک سمت به سمت دیگر، فلکشن و اکستنشن، لترال فلکشن به هر سمت و همه حرکات بین آنها را حمایت می‌کند. موقعیت اجزاء ستون فقرات طوری طراحی شده که افزایش تحرک در سطح گردنی را فراهم می‌نماید. اگرچه ارتباطات آناتومیکی، همچنین آنها را نسبت به صدمات آسیب‌پذیر می‌سازد. اختلالاتی که ناشی از راستای غلط در ستون فقرات گردنی می‌باشد، می‌تواند منجر به شرایطی گردد که عملکرد اندام فوقانی را مختل نماید (جدول ۱-۲). راستای مناسب گردنی در مهره‌ها، عضلات و بافت نرم زمینه‌ساز هدایت طبیعی در بافت عصبی اعصاب گردنی اول تا هشتم می‌باشد. راستای مناسب این ساختارها همچنین فراهم‌کننده گردش خون طبیعی در شریان‌های مهره‌ای و مهره‌ها و وریدهای عمقی گردن است که جریان مناسب خون و تخلیه برای ساختارهای گردنی مرتبط با عملکرد اندام فوقانی را تامین می‌نماید. شاخ قدامی اعصاب C_5-T_1 شبکه براکیال را به وجود می‌آورد که کل اندام فوقانی را عصب‌دار می‌کند (شکل ۱-۲).

♠ **نکته بالینی. مهم است که درمانگران به مشکلات اندام فوقانی به صورت سیستماتیک نگاه کنند، نه به عنوان یک عارضه مجزا فقط در ناحیه‌ای که علائم را نشان می‌دهد.**

جدول ۱-۲. صدمات شایع گردن و اختلالات و نتایج آسیب

نشانه‌ها	صدمه یا اختلال	ساختار آناتومیکی
مهره	دررفتگی، بی‌ثباتی، شکستگی، رشد غیرطبیعی استخوان، آرتریت، جابجایی، تغییرات دژنراتیو، تنگی، اسپورهای استخوانی	قطع حس یا عملکرد عروقی در طول اندام فوقانی
عضله	ضعف، سفتی، عدم تعادل، تون بالا یا پایین، اسپاسم، استرچ بیش ازحد، رگ به رگ شدن (Sprain) یا کشیدگی (Strain)	فشار روی بافت عصبی که به طور مشخصی منجر به بی‌حسی، درد، فلجی و از دست دادن عملکرد می‌شود، فشار عروقی که به طور مشخصی منجر به درد متوسط و ادم می‌شود.
بافت نرم	بیرون‌زدگی دیسک، شلی لیگامان، پارگی (Avulsion) لیگامان، دژنراسیون یا ضخیم شدگی سخت شامه، چسبندگی	--------
عروق	انقباض کامپرش (Constriction)، آزردگی (Irritation) مکانیکی، گرفتگی (لخته)، پاسخ رفلکسی، خونریزی، استرچ	نشانه‌های سمپاتیکی همراه با گردش خون می‌تواند در اندام فوقانی آشکار شود، کاهش جریان خون به بافتهای اندام فوقانی، تغییرات دمایی، درد، ادم، کاهش زمان بهبودی
ریشه عصب و اعصاب	کاهش حرکت و قابلیت ارتجاعی، کامپرشن، دررفتگی، آزردگی، آکسونوتمزیس، قطع جریان عصبی (Severance)	درد در نقطه گیرافتادگی یا انتشار دیستال در طول اندام فوقانی، کاهش یا فقدان حس، کنترل حرکتی، یا قدرت اندام فوقانی، کاهش رفلکس‌های عمقی تاندونی در اندام فوقانی، کاهش تون عضلات اندام فوقانی، تغییرات تروفیک در اندام فوقانی، حس درد عمقی، دردی که روی شانه‌ها و بازوها منتشر می‌شود.

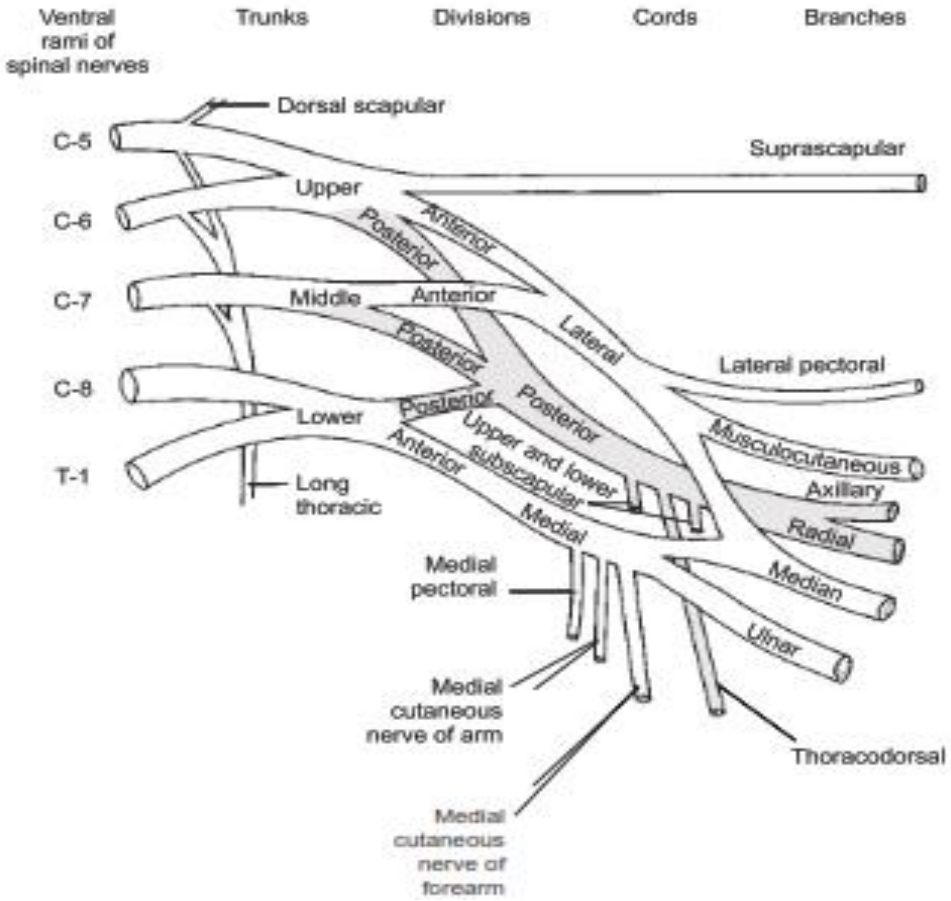

شکل ۱-۲. دیاگرام شبکه براکیال. عصب کوچکی که از تنه فوقانی به ساب‌کلاویوس می‌رود حذف شده است.

سناریو ۲. چه حرکاتی از تنه فوقانی تنشن اضافی روی عروق خونی و اعصاب محیطی ایجاد می‌کند؟

حرکات تنه فوقانی می‌توانند تنشن اضافی روی دستجات نورواسکولار ۱/۴ فوقانی بدن بوجود آورند و منجر به علایم حسی، حرکتی یا عروقی شوند. وقتی این حرکات در طول زمان تکرار گردند، علائم‌گذرای ایجاد شده به دلیل فشار روی دستجات عروق و اعصاب می‌توانند ثابت یا تکرار شونده و تا حدی برطرف نشدنی شوند. شکل ۲-۲ مکان‌های رایج از قسمت کلاویکولوکوستال که با حرکت تنه فوقانی فشار روی عروق-اعصاب را افزایش می‌دهد، نشان می‌دهد. علایمی که در این مکان‌ها رخ می‌دهند اغلب تحت عنوان سندرم خروجی سینه‌ای (Thoracic Outlet Syndrom) نامیده می‌شوند. درمانگران باید به خاطر داشته باشند که افزایش تنشن نورواسکولار در طول زمان می‌تواند به فشار (کامپرشن) منجر شود. تانسیون با حرکت طبیعی تنه فوقانی رخ می‌دهد. اگر حرکت در زمان طولانی تکرار شود، فشار دراز مدت رخ می‌دهد. اثرات حرکات تنه فوقانی روی ساختارهای نورواسکولار در جدول ۲-۲ آورده شده است. تعداد زیادی از مکانهای دیگر اندام فوقانی مستعد فشار نورواسکولار هستند که از پوسچر ضعیف، صدمه و یا عدم تعادل عضلات ناشی می‌شوند که می‌توانند از ضعف یا تغذیه بد منشأ بگیرند.

جدول ۲-۲. علایم نورو‌واسکولار مرتبط با حرکات تنه فوقانی

قسمت تنه	حرکت	نتیجه	نشانه‌ها
شانه	دپرشن	عصب محیطی: کشش تنه فوقانی و میانی شبکه براکیال روی عضله اسکالن: کشیده شدن تنه‌های تحتانی به داخل زاویه‌ای که به وسیله اولین دنده و تاندون عضله اسکالن شکل گرفته است. عروق خونی: فشار روی شریان ساب‌کلاوین نمی‌آورد.	بی‌حسی و درد، مخصوصاً روی نقاط توزیع عصب اولنا: درد در شب به علت پوزیشن بدتراست و بی‌ثباتی شدت درد در طول روز؛ خستگی بازو، ضعف، گرفتگی عضلات انگشت، گزگز، بی‌حسی، سردی دست، مناطقی با حساسیت زیاد، آتروفی، لرزش و یا رنگ پریدگی دست.
	ریترکشن	عصب محیطی: فشار نمی‌آید، عروقی خونی: فشار روی ورید ساب‌کلاوین به وسیله تاندون عضله ساب‌کلاوین وارد می‌شود، نه به وسیله کلاویکل	--------
	ابداکشن و ریترکشن	عصب محیطی: کلاویکولار روی شبکه براکیال فشار می‌آورد. عروق خونی: کلاویکولارروی شریان ساب‌کلاوین برخلاف عضله اسکالن فشار می‌آورد.	--------
اسکاپولا	ریترکشن	عصب محیطی: فشار روی شبکه براکیال در نقطه‌ای که از بین کلاویکل و اولین دنده می‌گذرد. عروق خونی: فشار شریان ساب‌کلاوین در نقطه‌ای که از بین کلاویکل و اولین دنده می‌گذرد	--------

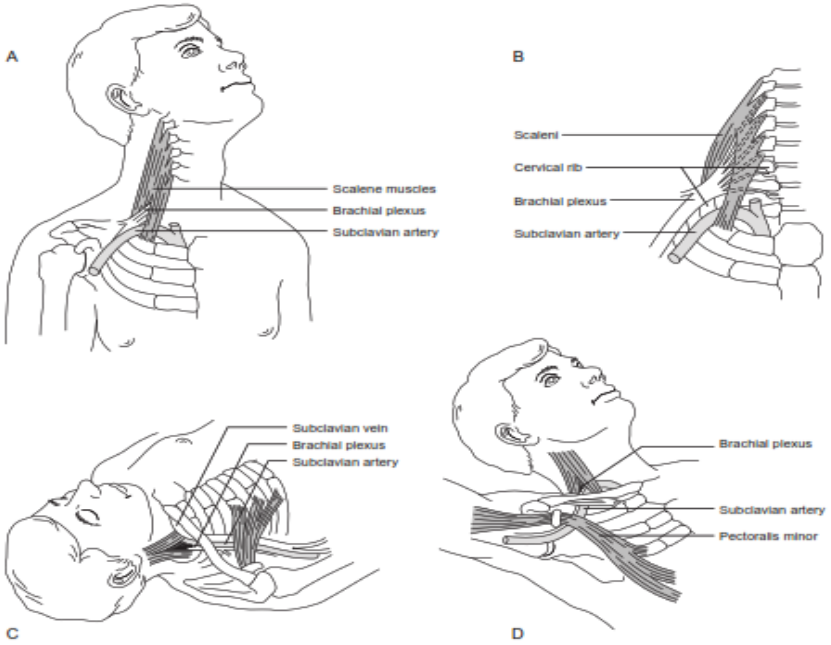

شکل ۲-۲. A) سندرم اسکالن قدامی، B) سندرم دنده گردنی، C) سندرم دنده‌ای-ترقوه‌ای، D) سندرم هایپرابداکشن

سناریو ۳: رابطه بین عضلات روتاتورکاف و یک مفصل گلنوهومرال سالم و متحرک چیست؟

مفصل گلنوهومرال جهت حمایت به عضلات روتاتورکاف بیشتر وابسته است تا استخوان‌ها یا لیگامان‌ها. عضلات روتاتورکاف شامل عضلات ساب‌اسکاپولاریس، سوپرااسپاینا‌توس، اینفرااسپاینا‌توس و ترس‌مینور هستند.

مفصل گلنوهومرال یک مفصل توپ–حفره (Ball-Socket) سینوویالی است که در چندین محور حرکت دارد. حرکت مفصل گلنوهومرال که به وسیله عضلات روتاتورکاف ایجاد شده به زاویه کشیدگی (Pull) عضله وابسته است. جدول ۳–۲ موقعیت و حرکات عضلات روتاتورکاف را نشان می‌دهد. در کنار ایجاد حرکات اولیه مفصل گلنوهومرال عضلات روتاتورکاف به عنوان بخشی از زوج نیرو عمل می‌کنند. برای مثال عضلات دلتوئید و سوپرااسپاینا‌توس به عنوان یک زوج نیرو برای ایجاد فلکشن یا ابداکشن گلنوهومرال کارمی کنند. عضلات دلتوئید و ترس‌مینور به عنوان یک زوج نیرو برای ایجاد دپرشن و ثبات سر هومرال کار می‌کنند. دیگر زوج نیرو، عضله دلتوئید و عضلات روتاتورکاف می‌باشند که دپرشن سر هومروس و فلکشن آن را ایجاد می‌کنند. درمانگر همچنین باید اثر نیروها و اینکه چگونه این اثر می‌تواند با وضعیت‌ها (پوزیشن‌ها) و پوسچرهای متفاوت تغییر کند را در ذهن داشته باشد. برای مثال نقاشی سقف به ثبات گلنوهومرال و فلکشن به طور پروگزیمال نیاز دارد، اما چگونه نیرو وقتی وضعیتی به مدت طولانی با اکستنشن ستون فقرات گردنی تداوم می‌یابد تغییر می‌کند؟ درمانگر در چنین مواردی باید کل سیستم‌ها را (و نه فقط حرکت مجزای فلکشن شانه) را بررسی کند.

جدول ۳–۲. محل و حرکات عضلات روتاتورکاف

عضله	موقعیت و محل	حرکت
سوپرااسپاینا‌توس	اتصال پروگزیمال: حفره سوپرااسپاینوس اسکاپولا اتصال دیستال: فاست فوقانی توبرکل بزرگ هومروس	ابداکشن و روتیشن
ساب‌اسکاپولاریس	اتصال پروگزیمال: حفره ساب‌اسکاپولار اتصال دیستال: توبرکل کوچک هومروس	روتیشن داخلی و اداکشن
اینفرااسپاینا‌توس	اتصال پروگزیمال: حفره اینفرااسپاینوس اسکاپولا اتصال دیستال: فاست میانی توبرکل بزرگ هومروس	روتیشن خارجی
ترس‌مینور	اتصال پروگزیمال: بخش فوقانی لبه خارجی اسکاپولا اتصال دیستال: فاست تحتانی توبرکل بزرگ هومروس	روتیشن خارجی

سناریو ٤. اگر شما می‌بایست یک تست عضلانی دستی را برای ارزیابی عملکرد عصب انجام می‌دادید، کدام عضلات را برای توزیع عصبی اعصاب مدین، اولنا و رادیال ارزیابی می‌نمودید؟ چرا ارزیابی این عضلات به وسیله این دسته‌بندی می‌توانست مفید باشد؟

تست دستی عضلات معمولا به وسیله ارزیابی عمل سینرژیک گروه عضلات انجام می‌شود نظیر اکستنشن مچ‌دست یا فلکشن انگشت. تست عضلانی به صورت دستی می‌تواند از دیدگاه دیگری نیز ابزار ارزشمندی برای مشاهده عملکرد عضله باشد. یک درمانگر تازه کار ممکن است آسیب‌های ناشناخته اندام فوقانی را به دلیل عدم تعادل عضلانی تشخیص دهد که در اثر یک عارضه نظیر نوروپاتی محیطی ناشی شده است. یافته‌های حاصل از تست عضلانی دستی در عضلاتی که از توزیع عصبی متفاوتی عصب‌دهی شده‌اند، دقیق‌تر است. شکل ۳–۲ A، عضلاتی که توسط اعصاب آگزیال و رادیال عصب‌دهی می‌شوند را نشان می‌دهد. به خاطر سپردن این نکته مهم است که نقص‌های این ناحیه، به خصوص تروما به عصب، در ناحیه پروگزیمال آرنج، مثل منطقه میدهومرال

یا شبکه براکیال بیش از اکستنشن انگشت و مچدست را درگیر می‌کند. ارزیابی عضلات باید شامل اکستانسورهای مچدست و انگشتان، نیز ارزیابی عضلات اصلی مسئول اکستنشن آرنج، فلکشن آرنج با ساعد در وضعیت میدپوزیشن، سوپینیشن، و اکستنشن/ابداکشن انگشت شست باشد. رویکرد مشابهی می‌تواند برای تشخیص عضلاتی که به وسیله عصب مدین، عصب‌دهی شده‌اند استفاده شود (شکل ۳-۲ B). توجه کنید که پروناتورترس و تعدادی از عضلات اکسترنسیک (عضلاتی که مبدأشان بیرون از دست می‌باشد اما تاندون‌هایشان از مچدست عبور می‌کنند) به وسیله عصب مدین، عصب‌دهی می‌شوند. در برخی موارد واحدهای تاندونی–عضلانی می‌توانند از آرنج، ساعد، مچدست، انگشتان و شست عبور کنند. عصب مدین همچنین تعداد زیادی از عضلات اینترنسیک (عضلاتی که مبدأشان در دست است) را عصب‌دهی می‌کند. این عضلات به طور بالقوه می‌توانند برای شست، انگشتان اشاره و میانی حرکت ایجاد کنند. شکل ۳-۲ C عضلاتی که به وسیله عصب اولنا عصب‌دهی می‌شوند را نشان می‌دهد. عملکرد حرکتی به وسیله فلکسور مچدست، فلکسور انگشتان حلقه و کوچک و تعداد زیادی از عضلات اینترنسیک انگشتان و شست فراهم می‌شود. الگوهای توصیف شده از ضعف به وسیله توزیع عصب، تصویری از عملکرد ارائه می‌نماید که با آن چیزی که از تست عضلانی دستی کلی حاصل می‌شود بسیار متفاوت است.

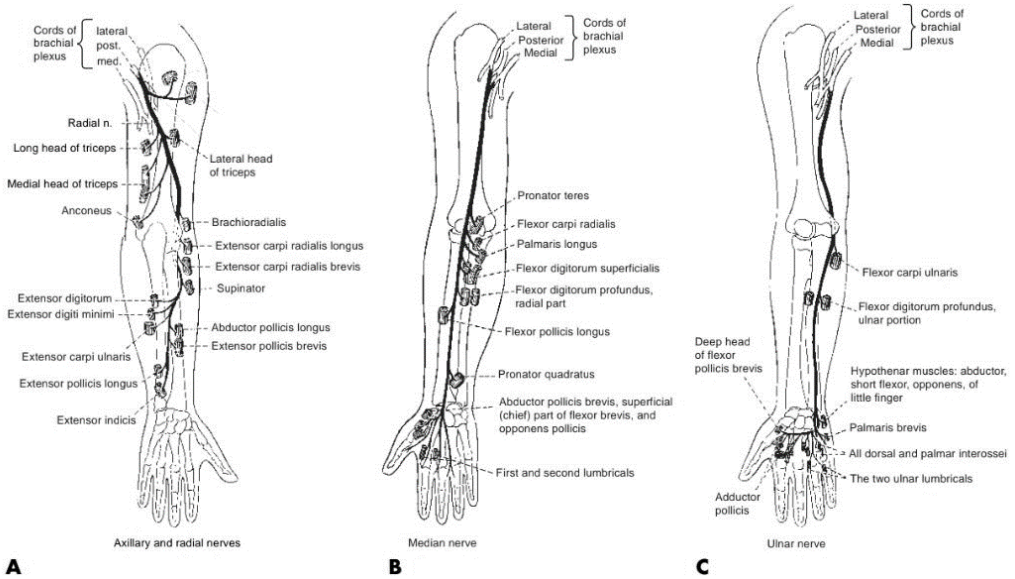

شکل ۳-۲. A) اعصاب رادیال و آگزیلاری، B) عصب مدین، C) عصب اولنا

سناریو ۵. اگر شما می‌خواستید عضلاتی را که مبدأشان روی اپی‌کندیل داخلی و خارجی هستند مشخص کنید کدام عضلات را در نظر می‌گرفتید؟ چرا ارزیابی این عضلات به وسیله این دسته‌بندی می‌توانست مفید باشد؟

اگرچه همه عضلاتی که مبدأشان از اپی‌کندیل خارجی است به وسیله عصب رادیال عصب‌دهی می‌شود، اما تصویر متفاوتی از عملکرد در ارزیابی انفرادی (individual) هر عضله به دست می‌آید. ارزیابی هر عضله به طور انفرادی در این گروه‌بندی می‌تواند مفید باشد، زیرا این عضلات معمولاً مورد استفاده بیش از حد قرار می‌گیرند و ممکن است نیاز به مدت زمان بهبودی طولانی‌تری داشته باشند نسبت به عضلاتی که به وسیله غلاف‌های روان‌کننده (لوبریکانت) و خنک‌کننده احاطه شده‌اند. وقتی شما عضلاتی را که از اپی‌کندیل

خارجی منشا می‌گیرند تست می‌کنید به خاطر داشته باشید که حرکت کامل مفصل، انعطاف عضلات و بافت پیوندی و قدرت عضلانی برای کسب عملکرد کامل ضروری هستند. وقتی طول کامل یک عضله دچار آسیب می‌شود بی‌کفایتی عضلانی (insufficiency) اتفاق می‌افتد؛ که می‌تواند برای تعدادی از مفاصل محدودیت دامنه حرکتی بوجود آورد و قدرت عضله را کاهش دهد. دانستن مبدأ عضله و مفاصلی که عضله از مبدأ تا محل اتصال از آنها عبور می‌کند برای فهم عملکرد آن عضله ضروری است. برای مثال برای به دست آوردن استرچ پاسیو عضله اکستانسور مشترک انگشتان، آرنج باید در اکستنشن، ساعد در پرونیشن و مچ‌دست در فلکشن و انگشتان در وضعیت مشت باشند. مبدا، عمل، و وضعیت انعطاف‌پذیری کامل تاندونی–عضلانی، عضلاتی که مبدأ آنها از اپی‌کندیل خارجی است در جدول ۴–۲ آورده شده است. عضلاتی که از اپی‌کندیل داخلی منشا می‌گیرند در جدول ۵–۲ آورده شده‌اند. این عضلات همگی به وسیله عصب مدین عصب‌دهی می‌شوند به استثناء عضله فلکسور کارپی اولناریس، که به وسیله عصب اولنا تغذیه می‌شود. علی‌رغم عصب‌دهی‌های متفاوت، جهت استرچ این گروه عضلات از همان اصول استرچ عضلات مبدأ گرفته از اپی‌کندیل خارجی استفاده می‌شود. برای مثال برای به دست آوردن یک استرچ پاسیو کامل عضله فلکسور سطحی انگشتان، آرنج باید در اکستنشن و ساعد سوپینیشن و مچ‌دست اکستنشن و انگشتان باید در حالت اکستنشن کامل باشند.

جدول ٤-۲. عضلاتی که از اپی‌کندیل خارجی هومروس مبدأ می‌گیرند

عضله	مبدأ	عمل	وضعیت انعطاف‌پذیری کامل تاندونی–عضلانی
آنکونئوس	سطح خلفی خارجی نیمه پروگزیمال تنه هومروس و سپتوم بین عضلانی خارجی	اکستنشن آرنج	فلکشن آرنج، پرونیشن ساعد
براکیورادیالیس	۲/۳ پروگزیمال لبه سوپراکندیلارخارجی هومروس و سپتوم بین عضلانی خارجی	فلکشن آرنج، کمک به پرونیشن و سوپینیشن ساعد	اکستنشن آرنج، پرونیشن یا سوپینیشن ساعد
سوپیناتور	اپی‌کندیل خارجی هومروس، لیگامان کولترال رادیال آرنج، لیگامان آنولار رادیوس و ستیغ سوپیناتور اولنا	سوپینیشن ساعد	اکستنشن آرنج، پرونیشن ساعد
اکستانسور کارپی رادیالیس لانگوس	۱/۳ دیستال لبه سوپراکندیلارخارجی هومروس وسپتوم بین عضلانی خارجی	اکستنشن مچ‌دست به سمت رادیال، کمک به فلکشن آرنج	اکستنشن آرنج، پرونیشن ساعد فلکشن مچ‌دست به سمت اولنا
اکستانسور کارپی رادیالیس برویس	اپی‌کندیل خارجی هومروس، لیگامان کولترال رادیال آرنج و فرورفتگی عمقی جلویی براکیال.	اکستنشن مچ‌دست، کمک به رادیال‌دیوژن مچ‌دست	اکستنشن آرنج، پرونیشن ساعد ، فلکشن مچ‌دست
اکستانسور کارپی اولناریس	اپی‌کندیل خارجی هومروس ،آپونوروز کنارهٔ خلفی اولنا و فرورفتگی عمقی جلویی براکیال	اکستنشن مچ‌دست به سمت اولنا	اکستنشن آرنج، پرونیشن ساعد، فلکشن مچ‌دست به سمت رادیال
اکستانسور دیجیتوروم کامینیوس	اپی‌کندیل خارجی هومروس و فرورفتگی عمقی جلویی براکیال	اکستنشن مفصل متاکارپوفالانژیال (MP) انگشتان دو تا پنج، همراه با اکستنشن لومبریکال‌ها و اینتراوسئوس‌ها، اکستنشن مفاصل پروگزیمال اینترفالانژیال (PIP) انگشت دو تا پنج، کمک به ابداکشن انگشتان اشاره، حلقه و کوچک و کمک به اکستنشن مچ‌دست به سمت رادیال	اکستنشن آرنج، پرونیشن ساعد، فلکشن مچ‌دست و فلکشن مفاصل MP و PIP و DIP انگشتان (دیستال اینترفالانژیال)
اکستانسور دیجیتی مینیمی	اپی کندیل خارجی هومروس و فرورفتگی عمقی جلویی براکیال	اکستنشن مفصل MP انگشت کوچک همراه با لومبریکال‌ها و اینتراوسئوس، اکستنشن مفصل PIP انگشت کوچک، کمک به ابداکشن انگشت کوچک	اکستنشن آرنج، پرونیشن ساعد، فلکشن مچ‌دست وفلکشن MP و PIP و DIP انگشت کوچک

جدول ۵-۲. عضلاتی که از اپی‌کندیل داخلی هومروس مبدأ می‌گیرند

عضله	مبدأ	عمل	وضعیت انعطاف‌پذیری کامل تاندونی-عضلانی
پروناتور ترس	اپی‌کندیل داخلی هومروس، تاندون فلکسوری مشترک، فاشیای عمقی جلوی براکیال	پرونیشن ساعد، کمک به فلکشن آرنج	اکستنشن آرنج، سوپینیشن ساعد
فلکسور کارپی رادیالیس	تاندون مشترک فلکسوری از اپی‌کندیل داخلی هومروس و فاشیای عمقی جلوی براکیال	فلکشن مچ‌دست به سمت رادیال، می‌تواند به پرونیشن ساعد و فلکشن آرنج کمک نماید	اکستنشن آرنج، سوپینیشن ساعد، اکستنشن مچ‌دست به سمت اولنا
فلکسور کارپی اولناریس	تاندون مشترک فلکسوری از اپی‌کندیل داخلی هومروس	فلکشن مچ‌دست به سمت اولنا، می‌تواند به فلکشن آرنج کمک کند.	اکستنشن آرنج، سوپینیشن ساعد، اکستنشن مچ‌دست به سمت رادیال
پالماریس لانگوس	تاندون مشترک فلکسوری از اپی‌کندیل داخلی هومروس و فاشیای عمقی جلویی براکیال	کشیدگی (tenses) فاشیای پالمار، فلکشن مچ‌دست و می‌تواند به فلکشن آرنج کمک کند.	اکستنشن آرنج، سوپینیشن ساعد، اکستنشن مچ‌دست
فلکسور سطحی انگشتان	تاندون مشترک فلکسوری از اپی‌کندیل داخلی هومروس، لیگامان اولناکولترال آرنج و فاشیای عمقی جلوی براکیال	فلکشن مفاصل PIP انگشت دوم تا پنجم، کمک به فلکشن مچ‌دست و مفاصل MP	اکستنشن آرنج، سوپینیشن ساعد، اکستنشن مچ‌دست واکستنشن MP و PIP و DIP انگشتان

سناریو ٦. اگر شما بخواهید Excursion تاندون‌های اکستانسوری و فلکسوری انگشتان را چک کنید از چه راه‌هایی موقعیت و نوع ساختارهای حمایت کننده موثر بر حرکت را خواهید فهمید؟

شما می‌دانید که یک عضله مثل اکستانسور مشترک انگشتان از آرنج، ساعد، مچ‌دست و انگشتان عبور می‌کند. علاوه براین توصیفات آناتومیکی، یک سیستم طبقه‌بندی برای شناسایی موقعیت تاندون‌های اکستانسوری و دیگر ساختارهایی که می‌توانند روی لغزش تاندون اثر کنند، تهیه شده است. هفت زون تاندون‌های اکستانسوری انگشتان و شست در شکل ۴-۲ ارائه شده است. در زون‌های پروگزیمال‌تر (زون ۶ و ۷) که قسمت پشت دست و مچ‌دست را تشکیل داده‌اند، تاثیر تاندون اکستانسوری که از چندین مفصل عبور می‌کند مهم است. در این ناحیه، دیگر کمک کننده‌های مهم برای عملکرد لغزش تاندون اکستانسوری، شش کمپارتمان هستند که به وسیله لایه‌های عمقی فاشیای دورسال بوجود آمده اند. شکل ۵-۲ تاندون‌ها را در هر کدام از گروه کمپارتمان‌های دورسال مچ‌دست نشان می‌دهد. تست حرکت مستقل هر تاندون اکستانسوری به وسیله کمپارتمان، تصویری از کارآمدی Excursion تاندون از طریق سیستم پولی دورسال را ارائه می‌دهد و می‌تواند مکمل یافته‌های عمومی‌تر دامنه حرکتی یا تست عضلانی دستی باشد. به طور مشابه، نقش با ارزش تاندون‌های اکستانسوری انگشتان از زون یک تا پنج دیدگاه متفاوتی در این مورد که موقعیت می‌تواند عملکرد را تحت تأثیر قرار دهد ایجاد می‌کند. در شکل ۶-۲ مکانیسم اکستانسور یک انگشت در مفصل (PIP) در یک نمای دورسال و یک نمای جانبی با فلکشن و اکستنشن مفصل (MP) به نمایش گذاشته شده است. این نشان می‌دهد تعادلی که باید مابین گروه عضلات اکسترنیسک و اینترنسیک وجود داشته باشد، اجازه می‌دهد که یک انگشت به اکستنشن کامل برود.

♠ **نکته بالینی. جهت ارزیابی مشارکت عضلات اکسترنسیک در اکستنشن PIP، مچ‌دست و مفاصل MP را در اکستنشن ثابت کنید. در این وضعیت قدرت عضلات اینترنسیک در کمترین مقدار است.**

وقتی مفصل PIP در اکستنشن نگه داشته می‌شود و مفصل DIP به طور اکتیو به فلکشن می‌رود کشش پاسیو باندهای جانبی کامل می‌شود، این در نهایت تعادل اکستنشن بین مفاصل DIP و PIP را تسهیل می‌کند. دانستن آناتومی تاندون اکستانسوری، موقعیت این تاندون‌ها به وسیلهٔ زون و ساختارهای احاطه کنندهٔ آن قسمت‌ها، جزء مهم از مهارت درمانگر در ارزیابی بیماری‌های دست می‌باشد. فلکسورهای انگشت، شباهت‌ها و تفاوت‌هایی با تاندون‌های اکستانسوری دارند. شکل ۷-۲ پنج زون تاندون فلکسوری در انگشتان و سه زون تاندون فلکسوری در شست را نشان می‌دهد. تاندون‌های فلکسوری که در زون پنج قرار گرفته‌اند، پروگزیمال به تونل کارپ هستند و نسبت به سایر تاندون‌های فلکسوری در سایر زون‌ها هدف بسیاری از مشکلاتی که Excursion را تحت تاثیر قرار می‌دهند نیستند. زون چهار شامل ساختارهای داخل تونل کارپ می‌باشند، شکل ۸-۲ مقطع عرضی از آناتومی تونل کارپ را نمایش می‌دهد. جهت بررسی Excursion تاندون‌های فلکسوری در این سطح، ارزیابی خود را با تاندون‌های سطحی شروع کنید و به سمت تاندون‌ها در عمقی‌ترین کمپارتمان‌های تونل کارپ ادامه دهید. فلکسور سطحی انگشتان (FDS) در انگشتان میانی و حلقه سطحی‌ترین ساختار هستند و به دنبال آن فلکسور سطحی انگشتان انگشتان کوچک و اشاره و در انتها فلکسور عمقی انگشتان (FDP) در تمام انگشتان. دو کمپارتمان دیگر تونل کارپ، حاوی فلکسور پولیسیس لانگوس و عصب مدین و سینوویومی که تاندون‌های فلکسوری را لغزنده و آن را احاطه می‌کند می‌باشند. در مجموع جدا بودن Excursion این تاندون‌ها به وسیله کمپارتمانها می‌تواند مفید باشد زیرا صدمات سطحی‌تر مثل سوختگی ممکن است یک تاثیر بیشتری روی FDS نسبت به صدمات عمقی‌تر بگذارند به عنوان مثال شکستگی ۱/۳ دیستال رادیوس.

دیگر ملاحظات در تاندون فلکسوری در زون یک تا سه مشهودتر است. در زون سه، تاندون‌های فلکسوری توسط غلاف روان‌کننده (Lubricate) پوشیده نمی شوند و صدمات به این منطقه ممکن است باعث آسیب به عضله لومبریکال شود. در زون یک و دو ارتباط مابین FDP و FDS تغییر می‌کند. قبل از وارد شدن به زون دو، FDP نسبت به FDS عمقی‌تر قرار گرفته است. در زون دو، FDP ازمیان تقاطع (کیاسما) FDS عبور می‌کند (شکل ۹-۲). بنابراین جدا کردن یک تاندون برای ارزیابی Excursion آن خیلی مهم است. در تست FDP، مفصل PIP را در اکستنشن قرار دهید و فقط فلکشن DIP را آزاد بگذارید. با این روش، تمرینات ایزوله دامنه حرکتی می‌توانند برای تسهیل عملکرد مستقل این دو تاندون مهم فلکسوری در دست انجام شوند.

♠ **نکته بالینی. وقتی FDS را تست می‌کنید جهت حذف اثر FDP، DIP انگشتان که تست نمی‌شود را در اکستنشن نگه دارید و اجازه دهید هر انگشت به تنهایی و به طور اکتیو فقط در مفصل PIP فلکس شود.**

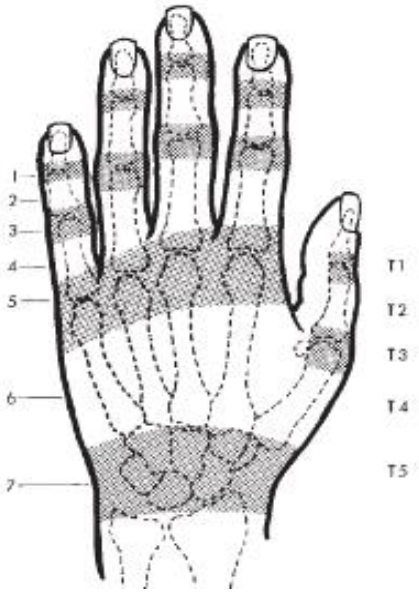

شکل٤-۲. زونهای تاندون اکستانسوری که به وسیله کمیته‌ای که روی صدمات تاندون برای فدراسیون بین‌المللی انجمن‌ها و گروه‌هایی که برای جراحی دست هستند تعریف شده است.

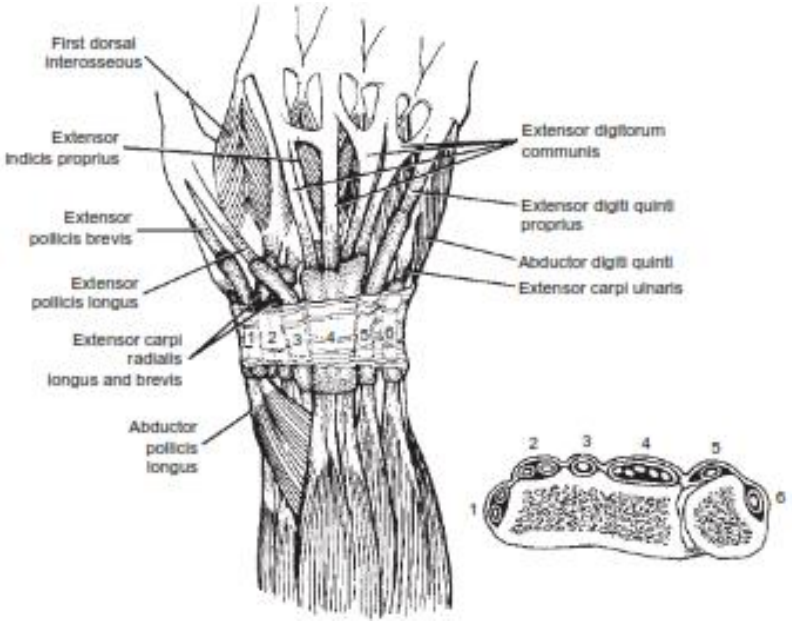

شکل ۵-۲. نحوه قرارگیری تاندون اکستانسور در کمپارتمان‌های مچ‌دست

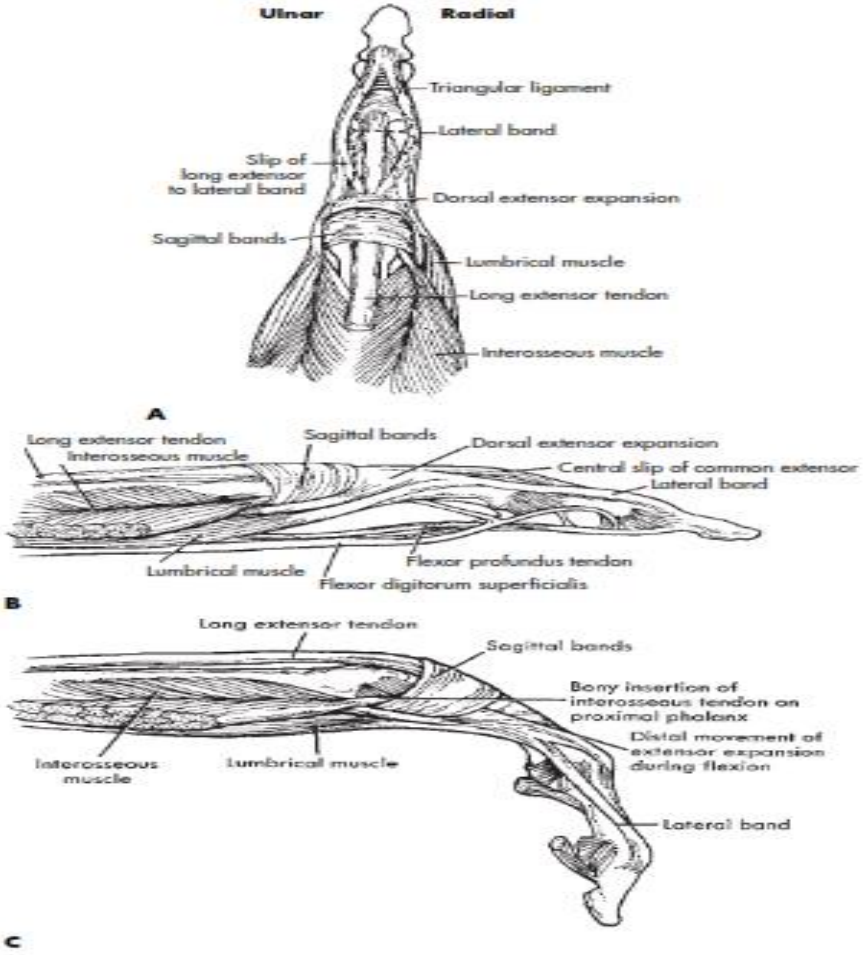

شکل ٦-۲. اجزاء متشکله اکستانسور انگشتان. شکل حرکت دیستال اکستنسور اکسپنشن را با فلکشن مفصل متاکارپوفالانژیال را نشان می‌دهد

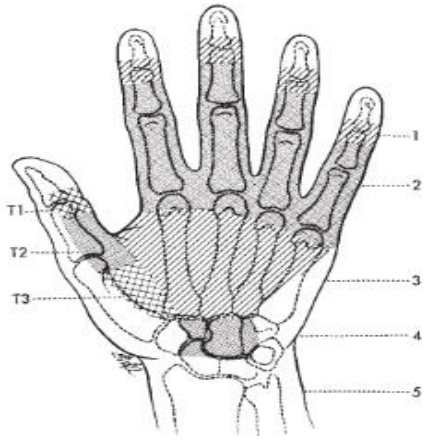

شکل ۷-۲. زونهای تاندون فلکسوری دست

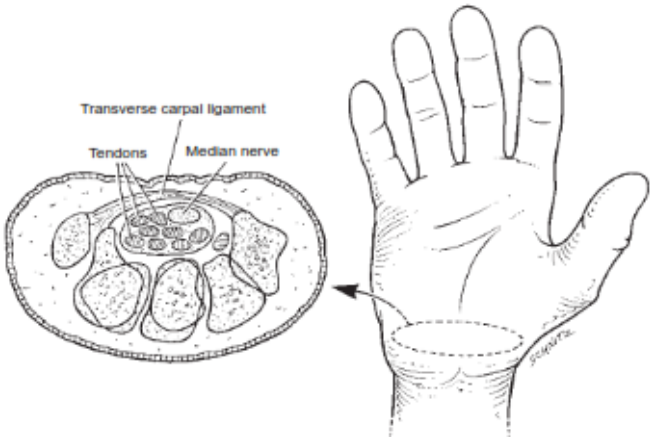

شکل ۸-۲. مقطع عرضی از آناتومی تونل کارپ

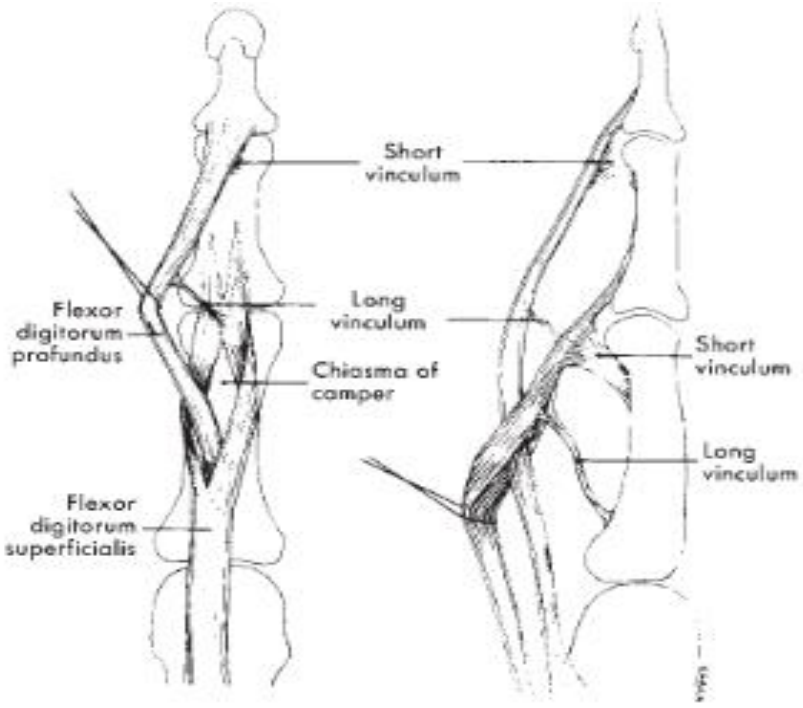

شکل ۹-۲. فلکسور سطحی انگشتان در قسمت قدامی‌تر نسبت به فلکسور عمقی انگشتان قرار دارد به طوری‌که تاندون‌هایش داخل غلاف هستند

سناریو ۷: ساختارهای اصلی که مچ‌دست، انگشتان و شست را ساپورت می‌کنند کدامند؟ چگونه آنها در پوزیشین‌های مختلف حرکت تغییر می‌کنند و چگونه جهت تقویت مچ‌دست و دست مشارکت دارند؟

در حالیکه فعالیت‌های عملکردی در صفحات متعدد حرکتی رخ می‌دهند، لیگامانهای کولترال برای مفصل ثبات ایجاد می‌کنند. شکل ۱۰-۲ آناتومی لیگامانهای مچ‌دست را نشان می‌دهد. لیگامانهای سطح پالمار مچ‌دست سطح حمایتی مابین استخوان‌های کارپال