01

کلیات و آناتومی کاربردی مجموعهٔ شانه

مقدمه ۹

مجموعهٔ مفصل شانه ۱۰

آناتومی بالینی ۱۱

لیگامان‌ها و روتاتور اینتروال ۲۰

بیومکانیک ۳۰

خلاصهٔ بالینی برای فیزیوتراپیست‌ها ۳۸

خواننده پس از مطالعهٔ این فصل، باید بتواند تا:

۱. چهار مفصل اصلی مجموعهٔ شانه (گلنوهومرال، اسکاپولوتوراسیک، آکرومیوکلاویکولار و استرنوکلاویکولار) را نام برده و نقش هر یک را در دامنه حرکتی طبیعی شانه توضیح دهد.

۲. الگوی کپسولار مفصل گلنوهومرال را بازگو کرده و آن را از سایر الگوهای محدودیت حرکتی (مثل محدودیت به دلیل درد یا ضعف عضلانی) افتراق دهد.

۳. لیگامان‌های کلیدی درگیر در شانهٔ یخ زده (کوراکوهومرال، گلنوهومرال فوقانی و میانی) و ناحیه روتاتور اینتروال را روی مدل یا تصویر تشخیص دهد.

۴. نقش هر یک از محدودکننده‌های ساختاری را در درجات مختلف ابداکشن شانه توضیح داده و پیش‌بینی کند که کدام ساختار در فازهای مختلف شانهٔ یخ زده بیشتر درگیر است.

۵. ریتم اسکاپولوهومرال را در دامنه ۰ تا ۱۸۰ درجه ابداکشن توصیف کرده و تشخیص دهد که اختلال در این ریتم می‌تواند اولیه یا ثانویه به سفتی گلنوهومرال باشد.

۶. محل لمس بالینی تاندون بایسپس، رباط کوراکوهومرال و روتاتور اینتروال را بر روی بیمار مشخص کرده و تندرنس این نواحی را در شانهٔ یخ زده تفسیر کند.

۷. ارتباط بین آناتومی رباط‌ها و محدودیت حرکتی در شانهٔ یخ زده را توضیح دهد، به ویژه اینکه چرا چرخش خارجی بیشتر از سایر حرکات محدود می‌شود.

مقدمه

شانه یکی از شایع‌ترین نواحی مراجعه‌کننده به کلینیک‌های فیزیوتراپی است. با این حال، ارزیابی مجموعهٔ شانه به دلیل ساختارهای متعدد، دامنهٔ حرکتی گسترده و احتمال وجود بیش از یک ضایعه به طور همزمان، همواره چالش‌برانگیز بوده است. درد شانه می‌تواند منشأ مفصلی، پری‌آرتیکولار، احشایی یا ارجاعی از ستون فقرات گردنی و قفسه سینه داشته باشد. به همین دلیل، فیزیوتراپیست باید درک دقیقی از آناتومی، بیومکانیک و ریتم اسکاپولوهومرال داشته باشد تا بتواند برنامهٔ ارزیابی و درمان مؤثری طراحی کند.

در این فصل، ابتدا مروری کاربردی بر آناتومی و بیومکانیک مجموعه مفصل شانه خواهیم داشت، با تأکید ویژه بر ساختارهایی که در پاتولوژی‌های شایع از جمله شانهٔ یخ زده (کپسولیت چسبنده) نقش دارند. درک صحیح از مفصل گلنوهومرال، لیگامان‌های کلیدی (به ویژه کوراکوهومرال و گلنوهومرال فوقانی)، ناحیه روتاتور اینتروال و ریتم اسکاپولوهومرال، پیش‌نیاز ضروری برای تشخیص افتراقی و طراحی پروتکل درمانی در مراحل مختلف شانهٔ یخ زده است.

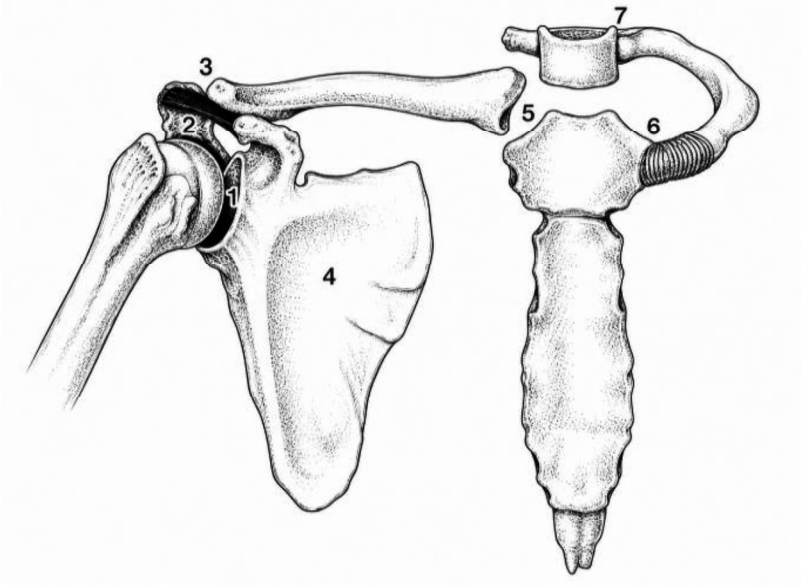

شکل۱-۱. اجزای مجموعهٔ مفصل شانه: ۱. مفصل گلنوهومرال، ۲. مفصل ساب‌دلتوئید، ۳. مفصل آکرومیوکلاویکولار، ۴. مفصل اسکاپولوتوراسیک، ۵. مفصل استرنوکلاویکولار، ۶. مفصل اول کوستواسترنال، ۷. مفصل اول کوستوورتبرال.

مجموعهٔ مفصل شانه

مفصل اسکاپولوتوراسیک (ST)

اگر چه این ساختار یک مفصل حقیقی نیست، اما نقش حیاتی در عملکرد طبیعی شانه دارد. اسکاپولا به عنوان پایه ثابت برای عضلات روتاتور کاف عمل می‌کند.

- اسکاپولا حدود ۳۰ درجه نسبت به صفحه فرونتال زاویه دارد (صفحه اسکاپولا).
- از مهره T2 تا T7-T9 امتداد می‌یابد.
- عضلات کنترل‌کننده اسکاپولا (سراتوس قدامی، تراپز تحتانی، لواتور اسکاپولا و رومبوئیدها) باید قوی و متعادل باشند.

نکتهٔ بالینی

در شانهٔ یخ زده، به دلیل محدودیت گلنوهومرال، بیمار اغلب با حرکت جبرانی اسکاپولا (هایکینگ یا پروترکشن بیش از حد) الگوی حرکتی خود را تغییر می‌دهد. ارزیابی ریتم اسکاپولوهومرال در این بیماران ضروری است.

مفاصل آکرومیوکلاویکولار(AC) و استرنوکلاویکولار (SC)

مفصل اکرومیوکلاویکولار حرکات چرخش و جابه‌جایی عمودی کلاویکل را کنترل می‌کند. در شانهٔ یخ زده اولیه درگیری مستقیم ندارد، اما در موارد ثانویه پس از ضربه ممکن است درگیر شود.

مفصل استرنوکلاویکولار تنها اتصال اندام فوقانی به اسکلت محوری است. در شانهٔ یخ زده معمولاً محدودیتی ایجاد نمی‌کند.

آناتومی بالینی

چرا آناتومی بالینی مهم است؟

ارزیابی و درمان شانه بدون درک عمیق از آناتومی کاربردی آن امکان‌پذیر نیست. پیچیدگی شانه نه به خاطر وجود یک مفصل، بلکه به دلیل هماهنگی چندین مفصل، رباط، تاندون و بورس در یک فضای کوچک است. فیزیوتراپیست باید بداند کدام ساختار در کدام دامنه حرکتی محدودکننده است، کدام ساختار منبع درد است و کدام ساختار در شانهٔ یخ زده اولیه درگیر می‌شود.

در این بخش، ساختارهایی را مرور می‌کنیم که درک آنها برای تشخیص افتراقی و طراحی برنامه درمانی در شانهٔ یخ زده ضروری است.

مجموعهٔ مفصل شانه (Shoulder Complex)

برای درک صحیح از حرکت شانه، بهتر است به جای "مفصل شانه" از عبارت "مجموعهٔ شانه" استفاده کنیم. این مجموعه شامل چهار رابط مفصلی است که هماهنگی بین آنها برای انجام دامنهٔ حرکتی کامل ضروری است.

مفصل	نوع	نقش در شانهٔ یخ زده
گلنوهومرال(GH)	گوی و کاسه‌ای/ سینوویال	درگیری اصلی: محدودیت کپسولار
اسکاپولوتوراسیک (ST)	کاذب (عضلانی)	جبران‌کننده محدودیتGH
آکرومیوکلاویکولار (AC)	سینوویال – صاف	درگیری نادر در نوع اولیه
استرنوکلاویکولار (SC)	زینی شکل	معمولاً درگیر نمی‌شود

در شانهٔ یخ زده اولیه، مفصل گلنوهومرال محل اصلی پاتولوژی است و مفصل اسکاپولوتوراسیک به صورت جبرانی بیش‌فعالی می‌کند. دو مفصل دیگر یعنی اکرومیوکلاویکولار و استرنوکلاویکولار معمولاً محدودیت حرکتی قابل توجهی ندارند مگر در موارد ثانویه پس از ضربه یا جراحی.

مفصل گلنوهومرال (Glenohumeral Joint)

مفصل گلنوهومرال یک مفصل گوی و کاسه‌ای، چندمحوری و سینوویال است (شکل۲-۱). این مفصل سه درجه آزادی حرکت دارد (فلکشن/اکستنشن، ابداکشن/اداکشن، چرخش داخلی/خارجی). برخلاف مفاصل تحمل‌کنندهٔ وزن مانند هیپ، ثبات گلنوهومرال عمدتاً به بافت‌های نرم وابسته است:

- کپسول مفصلی و لیگامان‌ها (ثبات ایستا)
- عضلات روتاتور کاف و دلتوید (ثبات پویا)
- لابروم (افزایش عمق حفره گلنوئید)

ساختار	توضیح
سر هومروس	حدود یک‌سوم کره است. تنها ۲۵-۳۰ درصد از آن در هر لحظه با گلنوئید تماس دارد.
حفره گلنوئید	کم‌عمق و گلابی شکل. با کمک لابروم، عمق آن حدود ۵۰ درصد افزایش می‌یابد.
توبروزیته بزرگ	محل اتصال سوپرااسپیناتوس، اینفرااسپیناتوس و ترز مینور
توبروزیته کوچک	محل اتصال ساب‌اسکاپولاریس
شیار بایسپیتال	بین دو توبروزیته – محل عبور تاندون سر بلند بایسپس

زوایای مهم

- زاویه بین گردن و تنه هومروس: حدود ۱۳۵ درجه
- رتروورژن سر هومروس نسبت به اپی‌کوندیل‌ها ۴۰-۳۰ درجه
- تیلت فوقانی گلنوئید: حدود ۵ درجه
- رتروورژن گلنوئید :حدود ۷ درجه (چرخش داخلی نسبی) (شکل۳-۱).

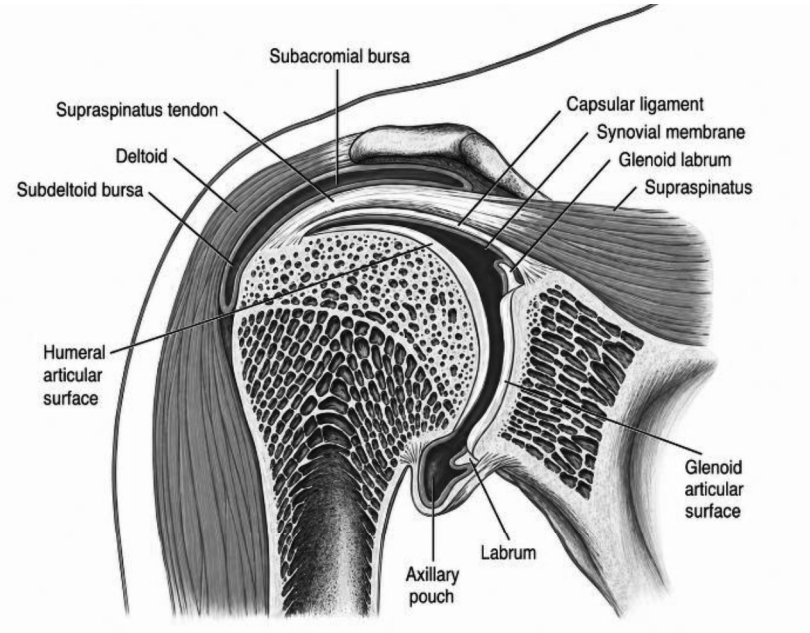

شکل۲-۱. نمای قدامی از صفحهٔ فرونتال مفصل گلنوهومرال راست. به بورس‌های ساب‌اکرومیال و ساب‌دلتوئید در فضای ساب اکرومیال دقت کنید.

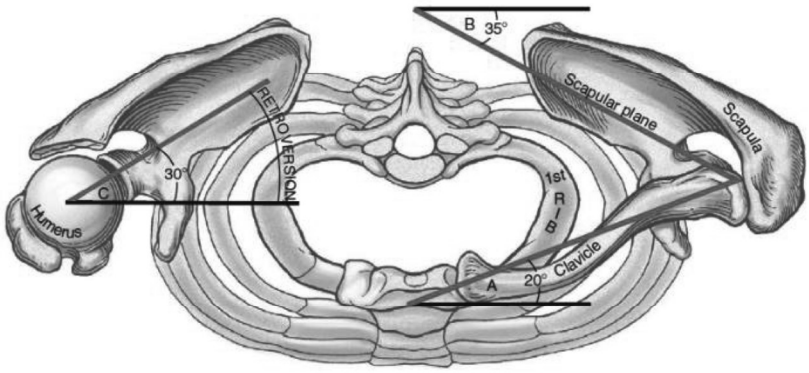

شکل۳-۱. نمای فوقانی از هر دو شانه در وضعیت آناتومیک. زاویهٔ A: کلویکل حدود ۲۰ درجه از صفحه‌ی فرونتال به سمت عقب انحراف دارد. زاویهٔ B: اسکاپولا حدود ۳۵ درجه از صفحه‌ی قرونتال به سمت قدام انحراف دارد (صفحه‌ی اسکاپشن). زاویهٔ C: حدود ۳۰ درجه رتروورژن سر هومروس به سمت عقب نسبت به محور داخلی – خارجی آرنج.

لابروم (Glenoid Labrum)

لابروم یک حلقه فیبروکارتیلاژ است که دور تا دور حفره گلنوئید را احاطه کرده است. عملکردهای آن عبارتند از:

- افزایش عمق حفره گلنوئید (حدود ۵۰ درصد)
- افزایش سطح تماس بین هومروس و گلنوئید
- کمک به ثبات مفصل (مخصوصاً در ابداکشن و چرخش خارجی)
- محل اتصال بخشی از رباط‌های گلنوهومرال و تاندون سر بلند بایسپس

🔷نکته بالینی

در شانهٔ یخ زده اولیه، لابروم معمولاً سالم است. اما در موارد شانهٔ یخ زده ثانویه به دنبال ضربه یا دررفتگی، آسیب لابروم (مثل SLAP یا Bankart) می‌تواند همراه با کپسولیت چسبنده دیده شود. در این موارد، تست‌های تحریک لابروم(مانند تست O'Brien یا کِلانک تست) ممکن است مثبت شوند.

🔷نکته بالینی

در شانهٔ یخ زده اولیه، الگوی کپسولار بارزترین یافتهٔ بالینی است. به این معنی که چرخش خارجی بیشترین محدودیت را دارد، سپس ابداکشن و سپس چرخش داخلی. اگر محدودیت حرکتی بیمار از این الگو پیروی نمی‌کند، تشخیص شانهٔ یخ زده باید با احتیاط بیشتری بررسی شود.

پوزیشن‌های بالینی مهم مفصل گلنوهومرال	
پوزیشن استراحت (Resting position)	۴۰ تا ۵۵ درجه ابداکشن، ۳۰ درجه هوریزونتال اداکشن (صفحه‌ی اسکاپولا)
حداکثر تجانس (Close-packed position)	حداکثر ابداکشن و چرخش خارجی
الگوی کپسولار (Capsular pattern)	چرخش خارجی، ابداکشن، چرخش داخلی

عضلات روتاتور کاف (Rotator Cuff)

عضلات روتاتورکاف نقش بسیار مهمی را در حرکات شانه ایفا می‌کنند، محل اتصال این عضلات را می‌توان با قرار دادن دست خود به نحوی که انگشت شست جلوتر قرار داشته باشد بر روی سر هومروس مشخص کرد (شکل۴-۱). با توجه به شکل می‌توان گفت که تاندون بایسپس ما بین انگشت شست و اشاره خواهد بود (درست قدام به انگشت اشاره) (شکل۵-۱). این چهار عضله به عنوان تنظیم‌کننده‌های ظریف حرکت سر هومروس در حفرهٔ گلنوئید عمل می‌کنند. آنها با انقباض هماهنگ خود، سر هومروس را در حین حرکت در مرکز حفره نگه می‌دارند (این پدیده کمپرشن یا فشرده‌سازی مرکزی نامیده می‌شود).

نقش در ثبات	حرکت اصلی	عصب	عضله
جلوگیری از جابه‌جایی فوقانی سر هومروس	شروع ابداکشن (۰-۱۵ درجه)	سوپراسکاپولار (C5,C6)	سوپرااسپیناتوس
ثبات خلفی – آنتاگونیست ساب‌اسکاپولاریس	چرخش خارجی	سوپراسکاپولار (C5,C6)	اینفرااسپیناتوس
ثبات خلفی	چرخش خارجی (کمکی)	آگزیلاری(C5,C6)	ترز مینور
ثبات قدامی – مهم‌ترین عضله در جلوگیری از جابه‌جایی قدامی	چرخش داخلی و اداکشن	ساب‌اسکاپولار (C5,C6)	ساب‌اسکاپولاریس

🔷 نکتهٔ بالینی – تمایز از شانهٔ یخ زده

یکی از چالش‌های بالینی، افتراق شانهٔ یخ زده از پارگی روتاتور کاف است. در شانهٔ یخ زده:

- تست‌های مقاومتی ایزومتریک معمولاً قدرت نرمال یا نزدیک به نرمال نشان می‌دهند (زیرا ضعف اولیه عضلانی وجود ندارد، فقط محدودیت مکانیکی است).
- در پارگی روتاتور کاف، ضعف بارز در ابداکشن (سوپرااسپیناتوس) یا چرخش خارجی (اینفرااسپیناتوس) دیده می‌شود.
- البته در فازهای طولانی‌مدت شانهٔ یخ زده (ماه‌ها بی‌حرکتی)، آتروفی و ضعف ثانویه عضلانی ممکن است رخ دهد که تشخیص را دشوارتر می‌کند.

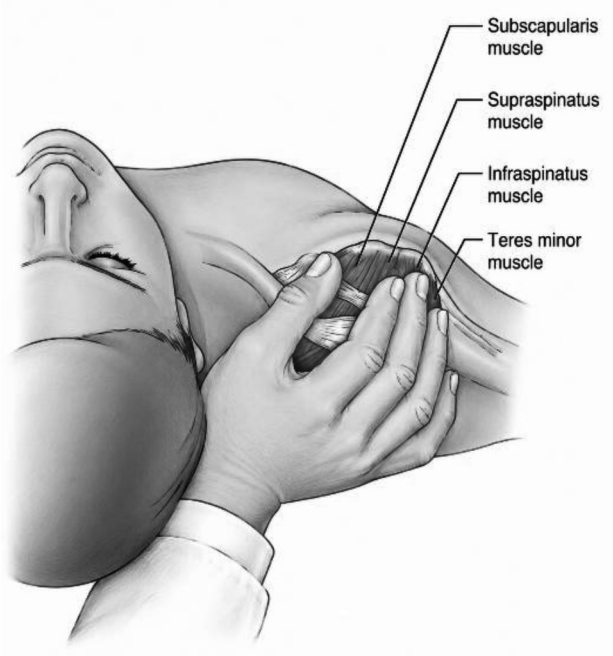

شکل۴-۱. موقعیت عضلات روتیتور کاف. انگشت شست بر روی ساب‌اسکاپولاریس، انگشت اشاره بر روی سوپرااسپیناتوس، انگشت میانی بر روی اینفرااسپیناتوس و انگشت حلقه بر روی ترز مینوز قرار گرفته است.

تاندون سر بلند بایسپس (Long Head of Biceps)

این تاندون از داخل مفصل گلنوهومرال عبور می‌کند، از زیر لیگامان عرضی هومروس (Transverse humeral ligament)در شیار بایسپیتال بین دو توبروزیته قرار می‌گیرد و سپس به عضله بایسپس متصل می‌شود.

عملکردهای مهم در شانه:

- کشیدن سر هومروس به سمت پایین (depression) در حین حرکات الویشن – این عملکرد به ویژه زمانی مهم است که عضلات روتاتور کاف ضعیف هستند.
- کمک به ثبات قدامی مفصل

- منبع ثانویه برای ابداکشن (در صورت ضعف دلتوید یا سوپرااسپیناتوس – حرکت تقلبی)

◆ نکتهٔ بالینی

در شانهٔ یخ زده، تاندون بایسپس اغلب در شیار بایسپیتال حین لمس تندرنس دارد و می‌تواند منبع درد قابل توجهی باشد. برای افتراق نکات زیر شاید کمک کننده باشند:

درد ناشی از کپسولیت چسبنده: عمقی، منتشر، همراه با محدودیت کلی.

- درد ناشی از تاندینوپاتی ایزوله بایسپس: موضعی در شیار، مثبت بودن تست‌های اسپید (Speed's) و یرگاسون (Yergason's)، بدون محدودیت الگوی کپسولار.

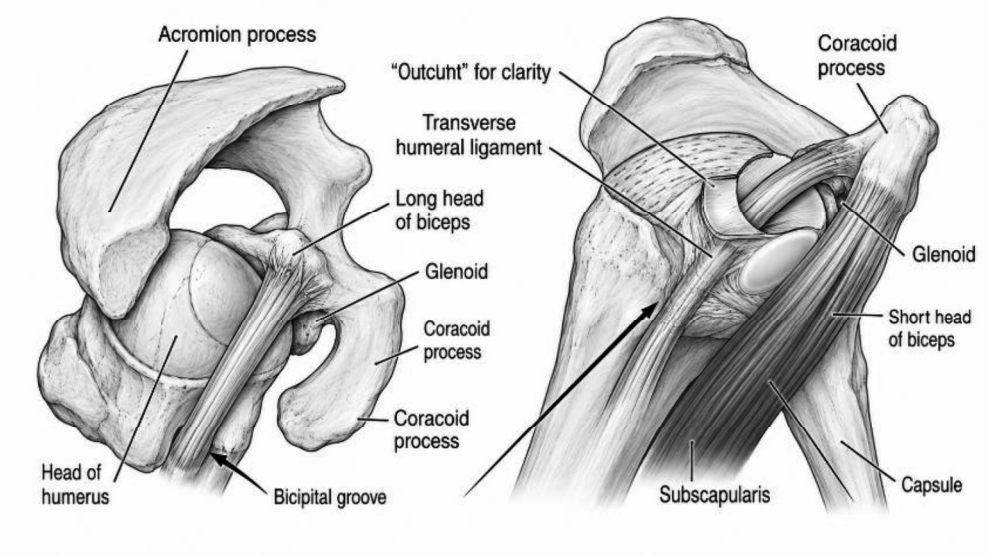

شکل۵-۱. تصویری از تاندون بایسپس.