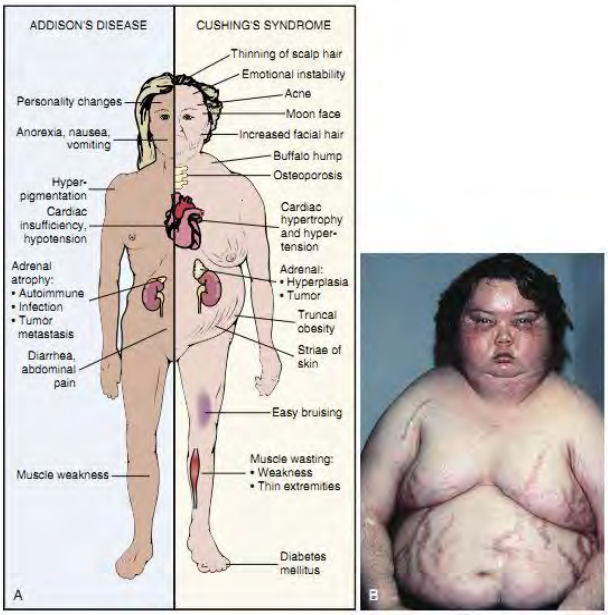

شکل ۲–۱۱: A, مقایسه پرکاری (بیماری ادیسون) و کم‌کاری کورتکس آدرنال (سندروم کوشینگ). B, افرادی که با کورتیکواستروئید درمان می‌شوند می‌توانند ویژگی‌های بالینی سندروم کوشینگ را ایجاد کنند که ویژگی‌های کوشینگوئید نامیده می‌شود مانند چهره ماه شکل، چاقی و ترک پوستی.

گواتر

گواتر به بزرگ‌شدگی غده تیروئید گفته می‌شود که در مناطقی از دنیا رخ می‌دهد که ید (لازم برای تولید هورمون تیروئید) در رژیم غذایی کم است. دانشمندان بر این نظر هستند که وقتی فاکتورها (مثلاً فقدان ید) مانع تولید نرمال تیروئید شوند، ترشح بی‌اندازه TSH به خاطر فقدان یک لوپ فیدبک منفی رخ می‌دهد. این افزایش TSH موجب افزایش در توده تیروئید می‌شود.

فشار روی نای و مری باعث مشکل تنفسی، بلع سخت و خشونت صدا می‌شود. با استفاده از نمک یددار، این مشکل تقریباً در ایالات متحده رفع شده است. با این حال ممکن است جمعیت جوان‌تر در ایالات متحده گواتر نداشته باشند ولی افراد سالخورده ممکن است در طی کودکی یا بزرگسالی در ایالات متحده گواتر داشته باشند و ممکن است هنوز تظاهرات بالینی این اختلال را داشته باشند.

علائم و نشانه‌های بالینی
گواتر • افزایش سایز گردن • فشار روی بافت‌های مجاور (مثل نای و مری) • مشکل در تنفس • مشکل در بلع • خشونت صدا

تیروئیدیت[1]

تیروئیدیت یک التهاب در غده تیروئید است. دلایل آن می‌توانند شامل عفونت و فرآیندهای خودایمنی باشند. شایع‌ترین شکل این مشکل التهاب مزمن تیروئید است که التهاب تیروئیدی هاشیموتو نامیده می‌شود. این بیماری زنان را بیشتر از مردان درگیر می‌کند و اغلب در ۳۰ تا ۵۰ سالگی رخ می‌دهد. تخریب غده تیروئید ناشی از این عارضه می‌تواند باعث کم‌کاری تیروئید شود. (نمونه موردی ۲ت۱۱). اغلب، هر دو طرف غده بزرگ می‌شوند با این حال یک طرف بزرگ‌تر از طرف دیگر است. علائم دیگر مرتبط به وضعیت عملکردی خود غده است. درگیری اولیه ممکن است باعث علائم ملایم پرکاری تیروئید شود، در حالی‌که علائم نهایی باعث کم‌کاری تیروئید می‌شوند.

علائم و نشانه‌های بالینی
التهاب تیروئید • بزرگ‌شدگی تیروئید بدون درد. • مشکل در بلع، حس تنگی در زمان بلع یا فروبردن غذا. • درد قسمت جلویی گردن، شانه، قفسه سینه بدون تغییرات بیومکانیک. • گاهی اوقات غده به راحتی قابل لمس است (گرم و متورم و حساس). • خستگی، وزن زیاد، خشکی پوست و مو، یبوست (این نشانه از نشانه‌های آخری کم‌کاری است)

نمونه موردی ۲ – ۱۱
التهاب تیروئید هاشیموتو **ارجاع:** یک زن ۳۸ ساله با درد کشاله ران سمت راست توسط پزشک‌اش به فیزیوتراپی ارجاع داده شد. درد وی ناگهانی بدون هیچ صدمه و جراحتی به وجود آمده بود، درد در صبح بدتر می‌شد و در شب او را از خواب بیدار می‌کرد (وقتی تغییر وضعیت می‌داد). علائم زن به ویژه زمانی حادتر بود که او سعی می‌کرد بعد از نشستن بایستد و ۵ تا ۱۰ دقیقه تحمل وزن برای او غیرممکن بود. زن که ورزشکار بود گزارش کرد که قبل از شروع این مشکل او ۵ مایل هر روز بدون مشکل می‌دوید. نتیجه آزمایش اشعه x در محدوده نرمال برای ناهنجاریهای ساختاری بوده است. میزان رسوب اریتروسیت (ESR) ۱۶mm بود. بیمار سینوزیت مزمن دارد و ۳ جراحی برای این مورد در ۳ سال اخیر داشته است. او سیگاری نیست و تنها گاه‌گاهی نوشیدنی الکلی می‌خورد و میزان مصرف نوشیدنی‌اش اجتماعی است. فرد ۶ هفته پیش توسط فیزیوتراپیست ویزیت شده او از اولتراسوند و تمرین کششی استفاده کرده ولی بهبودی در علائم یا عملکرد به وجود نیامده است. **تظاهرات بالینی:** معاینه فیزیوتراپی تست مثبت توماس را برای کانترکچر فلکشن هیپ راست آشکار کرد. بنابراین ارزیابی و تشخیص این‌که آیا یک کوتاهی واقعی عضله یا فقدان حرکت در نتیجه اسپلینتینگ و گاردینگ عضله وجود دارد یا نه، سخت

1 Thyroiditis

است. تست پاتریک یا فابر برای پاتولوژی هیپ و تست ایلیوپسواس برای عفونت میان شکمی هر دو منفی بودند. حرکات فرعی مفصل در محدوده نرمال بودند. با این حالت که حرکات در حضور چند تنشن عضلات باقی‌مانده از اسپاسم حفاظتی تست شدند. یک تست نورولوژی برای اثبات وجود هرگونه مشکل نورولوژی رد شد. علائم می‌توانستند با معاینه عمیق ناحیه کشاله ران راست تولید گردد. هیچ حرکت فعال یا غیرفعالی نبود که بتواند درد را تغییر دهد یا حذف کند. هیچ نقاط ماشه‌ای در یک چهارم تحتانی راست شکم وجود نداشت که بتواند برای تظاهرات علایم در نظر گرفته شود.

هیچ دلیل واضحی برای آسیب سیستم حرکتی وجود ندارد. فیزیوتراپی با متحرک‌سازی بافت نرم و تکنیک‌های تسهیل عصبی–عضلانی آغاز شد و بعنوان یک ابزار تشخیصی استفاده شد. هیچ تغییری در علائم فرد یا تظاهرات بالینی با ارائه روند فیزیوتراپیست در استفاده از تکنیک‌های فیزیوتراپی مشاهده نشد.

نتیجه: در یک فرد جوان و سالم، یک عدم پیشروی قابل ملاحظه و قابل مشاهده یک زنگ خطر برای پیشگیری و آزمایشات بیشتر محسوب می‌شود. نتایج معاینه فیزیوتراپی و عدم پاسخ به درمان یک ابزار تشخیصی ارزشمند را نشان می‌دهد.

نتایج آزمایشگاهی یک تشخیص طبی از تیروئید هاشیموتو آشکار کردند. درمان با تیروکسین (T۴) موجب رفع علائم عضلانی‌ـاسکلتی شد. ارتباط بین درد کشاله ران و کاهش اکستنشن هیپ با بیماری تیروئید هاشیموتو نامعلوم ماند. با این حال پاسخ به زنگ خطر (عدم تغییر یا بهبود با درمان) موجب یک تشخیص پزشکی صحیح شد.

پرکاری تیروئید[1]

پرکاری تیروئید (عملکرد زیاد)، یا تیروتوکسیکوز، به اختلالاتی اطلاق می‌شود که در آن غده تیروئید مقدار فراوانی هورمون تیروئید ترشح می‌کند. بیماری گریوز یک نوع افزایش فعالیت تیروئید است که با بزرگ‌شدگی غده (یا گواتر منجر به تورم گردن می‌شود) و اغلب چشمان بیرون‌زده (اگزوفتالمی) که این با یک انباض پلک چشم و التهاب دیگر عضلات چشمی به وجود می‌آید، مشخص می‌شود.

تظاهرات بالینی: افزایش هورمون تیروئید متابولیسم بدن را افزایش می‌دهد. اثرات تیروتوکسیک به تدریج رخ می‌دهند و تقریبا در تمام سیستم‌ها خودشان را نشان می‌دهند (شکل ۳ت ۱۱ و جدول ۴ت ۱۱).

در بیماران مسن علایم رایج شامل لرزش، اضطراب، تپش قلب، کاهش وزن و عدم تحمل به گرما می‌باشد. در جوان‌ترها، علائم بالینی اغلب شامل عدم تحمل به سرما، افزایش وزن، پوست خشک، یبوست و ضعف فیزیکی و روانی است.

پری‌آرتریت مزمن نیز به همراه پرکاری تیروئید اتفاق می‌افتد. التهابی که همه ساختارهای اطراف شامل تاندون، لیگامان و کپسول مفصل را در بر می‌گیرد پری‌آرتریت نامیده می‌شود. این سندروم مربوط به درد است و دامنه حرکتی را کم می‌کند. کلسیفه شدن چه در ساختارهای اطراف مفصل و چه در تاندون‌ها، ممکن است توسط رادیوگرافی اشعه x دیده شود. هر دو التهاب تاندون کلسیفه‌شده و التهاب ساختار اطراف مفصل اغلب در شانه رخ می‌دهد و هر دو در بیماران اندوکرین شایع هستند. انقباض دردناک حرکت شانه مرتبط با پری‌آرتریت به طور گسترده در میان افراد مبتلا به پرکاری تیروئید در همه سنین توصیف شده است. مشکل می‌تواند یک‌طرفه یا دو طرفه باشد و می‌تواند بصورت پیشرونده منجر به کپسولیت چسبنده (شانه منجمد شده) مفصل شود. یک التهاب

1 Hyperthyrodism

تاندون کلسیفه در مچ دست نیز در چنین بیمارانی گزارش شده است. اگرچه عوامل التهاب‌زا ممکن است برای ایجاد علائم حاد مورد نیاز باشند، پری‌آرتریت مزمن اغلب به درمان پرکاری تیروئید پاسخ می‌دهد.

هم‌چنین رابطه‌ای قوی بین پرکاری تیروئید و کاهش تراکم معدنی استخوان[1] و استئوپروز در نتیجه افزایش تغییر شکل سریع استخوان وجود دارد. یک بررسی از زنانی که هورمون درمانی را در دوزهای هم‌تراز تیروکسین یا دوزهای بالاتر انجام می‌دهند یک ارتباط با کاهش محسوس تراکم استخوان در قسمت بالا (دیستال رادیوس) و تنه میانی رادیوس، هیپ و مهره‌های کمری را نشان می‌دهد. مطالعات نشان داده است که مصرف استروژن برای خنثی نمودن هورمون تیروئید مرتبط با فقدان تراکم استخوانی در زنان بعد از یائسگی است. با فقدان BMD (تراکم استخوان) مناسب یک افزایش خطر برای شکستگی وجود دارد.

ضعف عضلات پروگزیمال (بیشتر در حلقه لگنی و عضلات ران) همراه با آتروفی عضله معروف به میوپاتی، در ۷۰ درصد افراد مبتلا به پرکاری تیروئید رخ می‌دهد. قدرت عضله در حدود ۲ ماه بعد از درمان به حد نرمال بر می‌گردد، در حالی‌که از دست رفتن عضله آهسته‌تر می‌شود. در موارد شدید قدرت نرمال ممکن است برای ماه‌ها بازنگردد.

وقوع میاستنی گراویس در بیماران مبتلا به پرکاری تیروئید افزایش یافته که این به نوبه خود می‌تواند ضعف عضله را بیشتر کند. اگر پرکاری تیروئید درمان شود، بهبود میاستنی گراویس در حدود دو سوم بیماران وجود دارد.

طوفان تیروئیدی[2]

مشکلات تهدیدکننده زندگی به شکل پرکاری تیروئید نادر هستند ولی برای فیزیوتراپیست تشخیص آن مهم است. بیماری تشخیص داده نشده، بیماری درمان نشده یا درمان ناقص می‌توان موجب شرایطی شود که طوفان تیروئیدی نامیده می‌شود. بعلاوه، عوامل دیگر مانند ضربه، عفونت یا جراحی می‌تواند پرکاری تیروئیدی کنترل شده را به یک طوفان تیروئیدی بازگرداند.

طوفان تیروئیدی به وسیله علائم هایپر متابولیسم مانند تاکی کاردی شدید همراه با نارسایی قلبی، شوک و حرارت بالای بدن (بالای ۴۰٫۷ درجه سانتی‌گراد) مشخص می‌گردد. بی‌قراری، پرخاشگری، درد قفسه سینه، درد شکمی، تهوع، استفراغ و کما می‌تواند رخ دهد. ارجاع سریع پزشکی برای بازگرداندن بیمار به وضعیت نرمال تیروئید و جلوگیری از کولاپس ناشی از حرارت بیش از حد و حمله قلبی نیاز است. در جست‌وجوی سابقه اخیر بیمار در رویداید این علایم مربوطه باشید.

1 bone mineral density (BMD)
2 thyroid storm

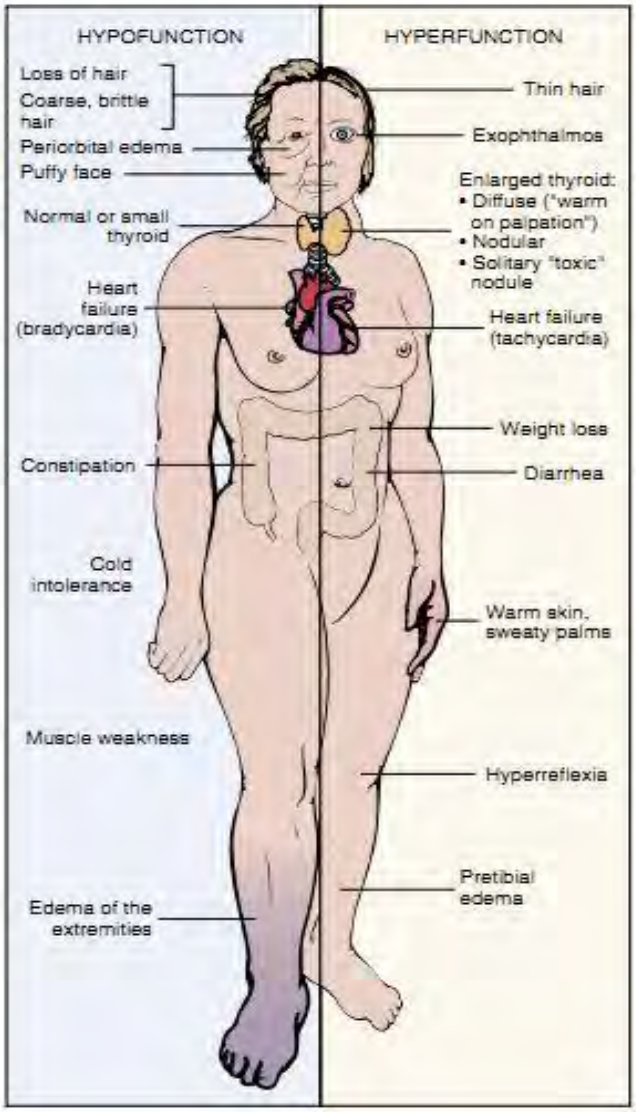

شکل ۳-۱۱. مقایسه پرکاری تیروئید و کم‌کاری تیروئید

نمونه موردی۳-۱۱
بیماری گریوز (پرکاری تیروئید) یک خانم ۷۳ ساله با روماتوئید آرتریت به بخش آب درمانی فیزیوتراپی ارجاع داده شد. علیرغم امکانات کنترل‌شده، او ترسید و سرعت تنفس‌اش بالا رفت که این با سطح ورزش او سازگار نبود و شروع به عرق‌ریزی کرد. **سوالات:** • چگونه این شرایط را بررسی و کنترل می‌کنید؟ • آیا این بیمار در زمان رفع علائم‌اش دوباره آب درمانی می‌شود؟

نتیجه: بیمار به سرعت از استخر بیرون آورده شد. علائم حیاتی او بررسی و برای رجوع دوباره ثبت شدند. بعد از آن درمان‌گر سابقه سلامت فرد را مرور کرد و متوجه شد که وی برای بیماری گریوز داروی تیروئید مصرف می‌کند. عدم تحمل به گرما همراه با ورزش نشان داد و بیمار علائم شوک گرمایی را در زمان ورزش در مکان کنترل‌شده از لحاظ دمایی، داشت. به پزشک علائم و این‌که چطور این علائم بعد از ۵ دقیقه از آب‌درمانی ظاهر شدند، اطلاع‌رسانی شد. برنامه تمرینی تقویتی شدید باید قطع شود تا زمانی که علائم عدم تحمل به گرما، تپش قلب بالا یا آریتمی تحت کنترل پزشک درآید.

جدول ۴ – ۱۱ تظاهرات سیستمی پرکاری تیروئید

علایم CNS	علایم قلبی-عروقی و ریوی	علایم مفاصل و جلدی	علایم چشمی	علایم گوارشی	علایم ادراری-تناسلی
لرزش بیش‌فعالی (افزایش غیرطبیعی عملکرد یا فعالیت حرکتی) عصبانیت تحریک‌پذیری نوسان عاطفی ضعف و آتروفی عضله افزایش رفلکس-های عمقی تاندون خستگی	افزایش سرعت نبض/ تپش قلب/ تاکی‌کاردی آریتمی (تپش قلب) ضعف عضلات تنفسی (کاهش تنفش، کاهش تهویه) افزایش سرعت تنفس فشار خون پایین نارسایی قلبی	پری آرتریت مزمن گشاد شدن مویرگ (گرمای زیاد و پوست مرطوب) عدم تحمل به گرما اونیکولوزیس[1] (جداسازی ناخن از بستر ناخن) شکنندگی سریع مو و افزایش ریزش مو رنگ‌دانه سازی زیاد، لکه‌های بنفش و سخت روی قسمت قدامی سطح تیبیا همراه با خارش، اریتما و گاهی درد	ضعف عضلات چشم (هم‌گرایی ضعیف، زل‌زدن ضعیف به سمت بالا) حساسیت به نور نارسایی بصری اسپاسم و انقباض پلک بالایی (چشم‌های بیرون زده) لرزش پلک	متابولیسم بالا افزایش اشتها همراه با کاهش وزن افزایش حرکات دودی اسهال، استفراغ و تهوع سختی در بلع	پلی‌اوریا (تکرر ادرار) آمنوره (عدم وجود قاعدگی) ناباروری سقط در سه ماهه اول بارداری افزایش حرکات روده

1 Onycholsyis

کم‌کاری تیروئید[1]

کم‌کاری تیروئید (عملکرد پایین) شایع‌تر از پرکاری تیروئید است و حاصل از کمبود هورمون تیروئید است و کاهش کلی متابولیسم بدن را ایجاد می‌کند. کم‌کاری تیروئید در تکامل جنین و نوزادان اغلب ناشی از عیوب ارثی و عدم وجود بافت تیروئید در سنتز هورمون تیروئید است. کم‌کاری تیروئید مادرزادی درمان نشده کرتینیسم[2] نامیده می‌شود.

این عارضه ممکن است اولیه یا ثانویه باشد. کم‌کاری تیروئید اولیه ناشی از کاهش عملکرد بافت تیروئید و سنتز یا آزادسازی ناقص هورمون (مانند کمبود ید، فقدان بافت تیروئید، التهاب تیروئید خودایمن) است، درحالی که کم‌کاری ثانویه (که درصد کم‌تری از همه موارد کم‌کاری تیروئید را شامل می‌شود) در پی تحریک ناکافی غده تیروئید به دلیل عملکرد ناقص غده هیپوفیز قدامی رخ می‌دهد.

عوامل خطر: زنان نسبت به مردان ۱۰ برابر احتمال بیشتری برای ابتلا به کم‌کاری تیروئید دارند. بیش از ۱۰ درصد زنان بالای ۶۵ سال و ۱۵ درصد بالای ۷۰ سال با این اختلال تشخیص داده می‌شوند. عوامل خطر شامل برداشتن غده تیروئید، پرتو درمانی و دارو درمانی (مانند لیتیوم، آمیودارون) می‌باشند.

تظاهرات بالینی: اختلالات غده تیروئید و پاراتیروئید، علائم بالینی را در بسیاری از سیستم‌های بدن ایجاد می‌کنند (جدول ۵ ت ۱۱). چون هورمون تیروئید نقش مهمی را در متابولیسم بدن بازی می‌کند، فقدان این هورمون‌ها به شدت تعادل فرآیندهای بدن را بهم می‌زند.

در میان علائم اولیه کم‌کاری تیروئید عدم تحمل سرما، خستگی زیاد، خواب‌آلودگی، سردرد و افزایش وزن بدن اصلی‌ترین آنها هستند. در زنان، خون‌ریزی‌های قاعدگی ممکن است نامنظم باشد و سندروم قبل از یائسگی[3] بدتر می‌شود. تشخیص و ارزیابی فیزیکی اغلب خشکی پوست، نازکی و شکنندگی مو و ناخن رانشان می‌دهد. ممکن است بی‌نظمی‌ها و گره‌هایی در غده تیروئید در طی معاینه گردن مشاهده شود.

پوسته پوسته شدن پوست[4]، یا پوسن خشک فلس مانند، ممکن است یک بیماری پوستی ارثی باشد (شکل ۴ت ۱۱). این بیماری ممکن است در پی مشکل تیروئید به وجود آید. نباید فرض کنیم که افرادی که این بیماری را دارند صرفاً به آب‌رسانی بیشتر و لوسیون منظم پوست نیاز دارند. یک ارجاع به پزشک برای رد کردن پاتولوژی مرتبط نیاز است.

میکس ادما: یک نشانه مشخص در کم‌کاری تیروئید و خیلی نادر در پرکاری تیروئید (بیماری گریوز) میکس ادما است (که اغلب با کم‌کاری تیروئید مترادف است). میکس ادما در نتیجه یک تغییر در ترکیب غشاء میانی پوست و دیگر بافت‌ها است و موجب می‌شود بافت‌های همبند با افزایش میزان موکو پلی‌ساکاریدها و پروتئین‌ها از یکدیگر جدا شوند.

این مجموعه موکوپلی‌ساکاریدت پروتئین با آب پیوند می‌یابد و موجب ادم غیر گوده گذار به ویژه حول چشم‌ها، دست‌ها، پاها و در حفره بالای کلاویکول می‌شود (نمونه موردی ۴ت۱۱). ترکیب این مجموعه پروتئین‌ت موکو پلی‌ساکارید موجب ضخامت غشا

1 hypothyroidism
2 Cretinism
3 Premenstrual syndrome (PMS)
4 Ichthyosis

موکوسی زبان، حنجره و فارنژیال می‌شود که باعث خشونت و کلفتی صدا و تکلم نامفهوم می‌شود که مشخصه کم‌کاری تیروئید درمان نشده است.

بیمارانی که کم‌کاری تیروئید میکس ادما دارند ممکن است مایع سینوویال آن‌ها به شدت چسبنده باشد. ویسکوزیته بالای این مایع موجب یک موج آهسته مایع می‌شود که نشانه برآمدگی قابل رویت در مفصل است. اغلب، مایع حاوی رسوب کریستال کلسیم پیروفسفات دهیدراته[1] می‌باشد که ممکن است به پدیده کلسیفه شدن غضروف (رسوب نمک کلسیم در غضروف مفصل) مرتبط باشد. بنابراین یک یافته از تورم مفصل غیر التهابی با ویسکوزیته بالا که حاوی کریستال‌های CPPD است برای پزشک نشانه‌ای از کم‌کاری غده تیروئید است.

چنین بیمارانی با کم‌کاری تیروئید با هورمون درمانی، درمان می‌شوند و بعضی از آن‌ها دچار حملات نقرس کاذب می‌شوند که به دلیل باقی‌ماندن CPPD در مایع سینوویال به وجود می‌آیند.

جدول ۵ – ۱۱ تظاهرات سیستمی کم‌کاری تیروئید

علایم CNS	علایم عضلانی-اسکلتی	علایم ریوی	علایم قلبی/عروقی	علایم خونی	علایم جلدی	علایم گوارشی	علایم ادراری-تناسلی
تکلم کند و کلفتی صدا اضطراب، افسردگی عملکرد ذهنی کند (عدم علاقه به فعالیت‌های روزانه، حافظه کوتاه مدت ضعیف) اختلال شنوایی خستگی و افزایش خواب سردرد آتاکسی مخچه-ای	ضعف عضلات پروگزیمال میالژیا نقاط ماشه‌ای سفتی، کرامپ سندروم تونل کارپال رفلکس عمقی تاندون طولانی مدت (به ویژه آشیل) گزارش پارستزی بدون یافته‌های عینی تأییدکننده ادم مفصل و عضله درد پشت افزایش تراکم استخوانی کاهش تشکیل استخوان و کاهش جذب	تنگی نفس ضعف عضلات تنفسی افیوژن پلورال	برادی‌کاردی نارسایی قلبی احتقانی گردش خون ضعیف محیطی (پوست سرد، کبودی، تحمل پایین سرما و فشار بالا) تصلب شریانی شدید؛ چربی بالا آنژین افزایش فشار خون افزایش کلسترول، تری‌گلیسرید و LDL کاردیو میوپاتی	آنمی کبودی آسان	میکس ادما (اطراف چشم و محیطی) پوست ضخیم، خشک و سرد پوست فلسی (به خصوص آرنج‌ها و زانوها) کاروتنوز (زردی پوست) موی زبر و نازک عدم تحمل سرما ادم غیر گوده‌گذار دست‌ها و پاها ترمیم ضعیف زخم ناخن ضعیف و شکننده	آنوروکسیا یبوست وزن نامتناسب با جذب کالری کاهش جذب مواد مغذی کاهش متابولیسم پروتئین (موثر در رشد اسکلتی و بافت نرم) تاخیر در بالا رفتن گلوکز کاهش جذب گلوکز	عقیمی قاعدگی نامنظم خون‌ریزی شدید قاعدگی

1 calcium pyrophosphate dihydrate (CPPD)

شکل ۴ – ۱۱ پوسته ریزی غالب. فلس‌های سفید، نیمه‌شفاف، چهارگوش در نمای اکستانسور بازوها و پاها.

نمونه موردی۴-۱۱

میکس ادما

ارجاع: یک خانم ۳۶ ساله آمریکایی–آفریقایی با سابقه بیماری گریوز به بخش بیماران سرپایی کلینیک به دلیل تورم بدون درد در هر دو دست و پا مراجعه کرد. او پزشک خود را ۶ ماه پیش ملاقات کرده و گفته است که شما آرتریت روماتوئید ندارید و باید به فیزیوتراپیست مراجعه کند.

سابقه پزشکی گذشته: زن سابقه ۳ ساله بیماری گریوز دارد که با مکمل‌های تیروئیدی درمان می‌شود. او سابقه خانوادگی در مشکلات تیروئیدی دارد و همچنین سابقه ژنتیکی دیابت نوع ۲ و مرگ زودهنگام پدر به دلیل نارسایی قلبی دارد. غیر از علائم پرکاری تیروئید او هیچ مشکل دیگری نداشت.

تظاهرات بالینی: یک ادم ملایم در بافت نرم انگشتان دست و پا وجود دارد. تظاهرات بالینی بدون درد، دوطرفه و غیر قرینه بودند (دومین و سومین انگشت دست راست و سومین و چهارمین انگشت دست چپ درگیر بودند).

درمان‌گر به تظاهرات بالینی غیرمعمول با این علائم آگاه بود:

۱. ضخیم شدن پوست در انگشتان دست و پا
۲. چنبری شدن تمام انگشتان دست و پا
۳. ادم غیر گوده‌گذار و ضخیم‌شدن پوست قسمت تحتانی ساق پا تا روی پاها

بیمار فکر نمی‌کرد این علائم در زمانی‌که شش هفته پیش پزشک‌اش را دیده بود، وجود داشته است، ولی واقعاً هم نمی‌توانست به خاطر بیاورد.

نتیجه: درمان‌گر مطمئن نبود که آیا علائم تظاهر یافته از علائم نرمال بیماری گریوز بودند یا نشان می‌داد که سطح تیروئید فرد غیرنرمال بوده است. با دکتر برای آگاهی از علائم دیگر و سوالاتی در مودر تظاهرات بالینی فرد تماس گرفته شد.

پزشک خواست بیمار را ویزیت کند که تست‌های بیشتری انجام دهد. تغییرات پوستی و ادم بخش تحتانی ساق پا میکس ادما اطراف تیبیا نامیده می‌شود. میکس ادما بیشتر به دلیل کم‌کاری تیروئید است. وقتی با چنبری شدن انگشتان و تشکیل

استخوان جدید همراه شود، این عارضه آکروپاتی تیروئیدی نامیده می‌شود. این مشکل اغلب در افرادی یافت می‌شود که برای پرکاری تیروئید درمان شده‌اند.

دارو درمانی برای عملکرد تیروئید آکروپاتی را تغییر نمی‌دهد؛ درمان برای تسکین علائم موقتی است. فیزیوتراپی می‌تواند تجویز گردد ولی مطالعات اثربخشی آن را اثبات نکرده‌اند.

علائم عصبی–عضلانی: این علائم ازشایع‌ترین تظاهرات کم‌کاری تیروئید است. تنوسینوویت فلکسورها با سفتی اغلب همراه با CTS در افراد مبتلا به کم‌کاری تیروئید است. CTS می‌تواند قبل از دیگر علائم کم‌کاری تیروئید ظاهر شود. به نظر می‌رسد که CTS ناشی از رسوب بافت میکس ادما در منطقه تونل کارپال مدین باشد. آکروپارستزیا ممکن است در پی فشردگی عصب در مچ دست ایجاد شود. این بی‌حسی اغلب همیشه به صورت دوطرفه در دستان است. بیشتر بیماران به درمان جراحی نیاز ندارند، چون علائم به درمان جایگزین تیروئید پاسخ می‌دهند.

ضعف عضلات پروگزیمال همراه با درد در بیماران مبتلا به کم‌کاری تیروئیدی شایع است. همان‌طور که قبلاً گفتیم ضعف عضله همیشه مربوط به شدت یا مدت زمان مبتلا به کم‌کاری تیروئید نیست و می‌تواند چندین ماه قبل از تشخیص تیروئید به وجود آید. حجم عضله اغلب نرمال است، هیپرتروفی عضله به ندرت رخ می‌دهد. رفلکس عمقی تاندون با انقباض آهسته عضله و آرام‌سازی عضله مشخص می‌شود (رفلکس طولانی مدت).

به نظر می‌رسد ارتباطی بین کم‌کاری تیروئید و سندروم فیبرومیالژیا وجود دارد. افراد مبتلا به فیبرومایالژیا و بیماران دارای علائم میوفاشیال تشخیص داده نشده ممکن است یک ارجاع پزشکی برای معاینه عملکرد تیروئید آنها مفید باشد.

نئوپلاسم

سرطان تیروئید یک نئوپلاسم با رشد آهسته که نسبتاً غیرشایع است و به ندرت متاستاز می‌دهد. اغلب یک یافته تصادفی در افراد تحت درمان برای اختلالات دیگر (مانند اختلالات عضلانی‌ت اسکلتی در سر و گردن) هستند. سرطان‌های اولیه دیگر ارگان‌های غدد درون‌ریز نادر هستند و اغلب فیزیوتراپیست با آن مواجه نمی‌شود.

عوامل خطر برای سرطان تیروئید شامل جنسیت زن، سن بالای ۴۰ سال، نژاد اروپایی، کمبود ید، سابقه خانوادگی سرطان تیروئید و در معرض رادیواکتیو (۱۳۱تI) بودن به ویژه در بچه‌ها می‌باشد. به علاوه، ذرات رادیواکتیو نیروگاه هسته‌ای می‌تواند افراد زیادی را در معرض و متعاقب آن سرطان تیروئید قرار دهد. استفاده از پتاسیم یدید می‌تواند تیروئید را از اثرات مخرب ۱۳۱تI حفظ کند و برای مناطق نزدیک نیروگاه‌های هسته‌ای دارای بارش ذرات رادیواکتیو توصیه می‌شود. تظاهرات اولیه در بزرگسالان، به ویژه در بچه‌ها، وجود یک گره لنفی قابل لمس در گردن کنار عضله استرنوکلیدو ماستوئید در بخش تحتانی مثلث خلفی واقع در عضلات اسکالن (شکل ۵ت ۱۱) می‌باشد.

یک پزشک باید هر فرد دارای یک گره قابل لمس معاینه کند، چون یک گره قابل لمس اغلب از لحاظ بالینی ناشی از یک توده خوش‌خیم قابل لمس است. وجود گرفتگی صدا، خلط خونی یا فشار خون بالا یک نشانه خطر برای بیماری سیستمی است.

علائم و نشانه‌های بالینی
کارسینومای تیروئید • وجود گره فاقد فاقد نشانه یا حجیم در بافت تیروئید • نودل سخت و نامنظم و بی‌درد • گرفتگی صدا • خلط خونی • تنگی نفس • فشار خون بالا

غدد پاراتیروئید

۲ غده پاراتیروئید در سطح خلفی هر لوب غده تیروئید واقع شده‌اند. این غدد هورمون پاراتیروئید[1] را ترشح می‌کنند که متابولیسم کلسیم و فسفر را تنظیم می‌کنند. اختلالات پاراتیروئید شامل پرکاری و کم‌کاری غدد پاراتیروئید می‌باشد.

درمان‌گر ممکن است بیماران با اختلالات پاراتیروئید را در جایگاه‌های مراقبت ویژه و بعد از عمل ویزیت کند، چون این اختلالات می‌تواند ناشی از بیماری‌ها و روش‌های جراحی باشد. اگر آسیب یا برداشتن این غده‌ها روی دهد، در نهایت کم‌کاری تیروئید (موقتی یا دائمی) باعث کاهش کلسیم می‌شود که می‌تواند منجر به آریتمی قلبی و حساسیت‌پذیری عضبی–عضلانی (تتانی) گردد.

اختلالات غدد پاراتیروئید ممکن است پری‌آرتریت و التهاب تاندون ایجاد کند. هر دو نوع التهاب ممکن است از رسوب کریستال باشند و به کلسیفه شدن تاندون یا بافت‌های پیرامون مفاصل مربوط باشند.

پرکاری پاراتیروئید[2]

پرکاری پاراتیروئید (عملکرد زیاد)، یا ترشح بیش از حد PTH، باعث اختلال متابولیسم کلسیم، فسفات و استخوان می‌شود. عملکرد اولیه PTH حفظ سطح نرمال کلسیم خون است. میزان بالای PTH باعث آزادسازی کلسیم توسط استخوان و انباشتگی کلسیم در جریان خون می‌شود.

علائم پرکاری پاراتیروئید مرتبط به آزادسازی استخوان در جریان خون است. این موجب کاهش مواد معدنی استخوان، قدرت استخوان و تراکم استخوان می‌شود. در همین حین، افزایش کلسیم در جریان خون می‌تواند باعث مشکلات دیگر در بدن مانند سنگ‌های کلیوی شود. شیوع پرکاری پاراتیروئید در زنان بعد از یائسگی در بالاترین حد خود است.

دلیل اصلی پرکاری پاراتیروئید اولیه یک تومور در غده پاراتیروئید است که موجب ترشح خودبه‌خودی PTH می‌شود. نارسایی کلیوی، دیگر دلیل پرکاری پاراتیروئید است که باعث تحریک تولید PTH و بیش‌کلسیمی می‌شود. هیپرپلازی غده با تلاش در بالا بردن سطح کلسیم سرم خون رخ می‌دهد.

1 parathyroid hormone (PTH)
2 Hyperparathyroidism

تظاهرات بالینی: بسیاری از سیستم‌های بدن از این عارضه تحت تأثیر قرار می‌گیرند (جدول ع‌ت۱۱). ضعف عضله پروگزیمال و خستگی‌پذیری از علایم شایع هستند و ممکن است به دلیل فرآیند نوروپاتی محیطی باشد. میوپاتی عضلات تنفسی همراه با مشکلات تنفسی اغلب مورد غفلت واقع می‌شوند. برگشت چشم‌گیر ضعف عضله و آتروفی با درمان موفق پرکاری پاراتیروئید رخ می‌دهد.

دیگر علائم مرتبط با پرکاری پاراتیروئید ضعف عضله، فقدان اشتها، کاهش وزن، تهوع، استفراغ، افسردگی، عطش و تکرر ادرار است (نمونه موردی ۵ت ۱۱). این عارضه می‌تواند باعث مشکلات گوارشی، التهاب پانکراس، کم شدن کلسیم استخوان و پارانویا گردد.

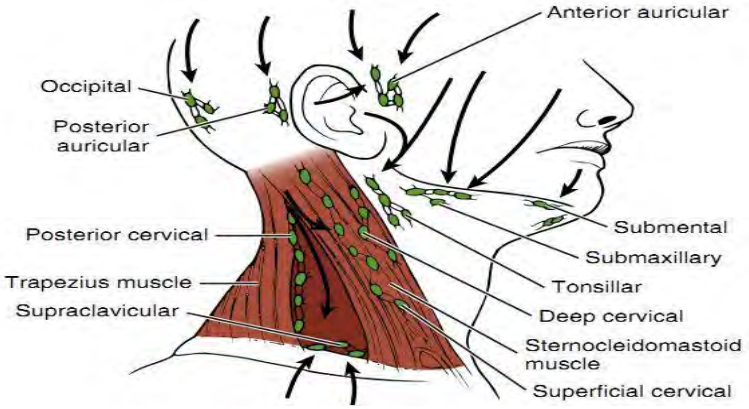

شکل ۵ – ۱۱: مناطق گره‌های لنفاوی سر و گردن. بیماری گره‌ای قابل لمس همراه با کاسینوم تیروئید به طور شایع در کنار عضله استرنوکلیدوماستوئید در قسمت تحتانی مثلث خلفی روی عضلات اسکالن (مثلث قرمز تیره) واقع شده است.

نمونه موردی ۵ – ۱۱
روماتوئید آرتریت و پرکاری پاراتیروئید
ارجاع: یک مرد ۵۸ ساله توسط پزشک عمومی خود با تشخیص از آرتریت روماتوئید به فیزیوتراپی مراجعه کرد. شکایت اصلی او درد مفصل ساکروایلیاک دوطرفه بود که درد با معاینه دست و مچ به وجود می‌آمد. وقتی از او پرسیده شد که در جایی دیگر علامتی دارید یا نه، او یبوست، تهوع و عدم اشتها گزارش کرد. خانواده وی درمان‌گر را به کناری بردند و در مورد تغییرات شخصی او مانند بی‌حسی، بی‌علاقگی، افسردگی و پارانویا نگران بودند. این علائم به طور مختصر بعد از ایجاد درد دست مشاهده شدند.
سابقه پزشکی گذشته: بیمار یک تصادف با موتور سیکلت در ۲ سال پیش داشت ولی جراحت مهمی را گزارش نکرد و هیچ مشکلی از آن حادثه نداشت. او سابقه فامیلی بیماری قلبی و فشار خون بالا داشت، ولی در زمان مصاحبه فیزیوتراپی فشارش بالا نبود. هیچ سابقه پزشکی خانوادگی یا شخصی دیگری وجود نداشت.
تظاهرات بالینی: درمان‌گر دلیل درد مفصل ساکروایلیاک را نمی‌دانست، هیچ حرکت خاصی وجود نداشت که درد را بدتر یا بهتر کند و هیچ یافته غیرعینی وجود نداشت تا آسیب سیستم حرکتی را اثبات کند.